



Politechnika Łódzka  
Instytut Elektroniki

Michał Strzelecki

Instytut Elektroniki

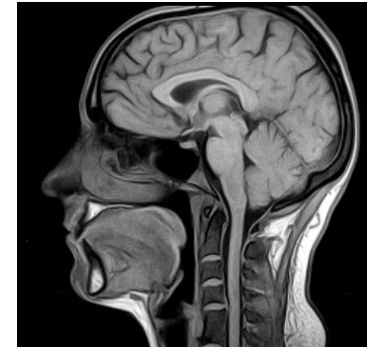
# **Obrazowanie medyczne**

## **Wprowadzenie**



## Obrazowanie w diagnostyce medycznej

- Czym się zajmuje diagnostyka medyczna?
- Co to jest obraz?
- Historia obrazowania medycznego
- Metody i urządzenia obrazujące
  - rentgenografia
  - ultrasonografia
  - tomografia CT
  - tomografia MRI
  - urządzenia medycyny nuklearnej
  - endoskopia
- Przykłady metod przetwarzania obrazów stosowanych w diagnostyce
- Znaczenie jakości obrazu medycznego





## Efekty kształcenia

- prezentacje  
- pisemne zaliczenie

### Po zaliczeniu przedmiotu student powinien:

1. umieć wyjaśnić podstawowe zjawiska fizyczne występujące w wybranych metodach obrazowania medycznego,
2. znać zasady działania oraz zastosowania kliniczne wybranych metod obrazowania medycznego,
3. rozumieć zalety i wady różnych technik obrazowania oraz być świadomym zagrożeń dla pacjenta wynikających ze stosowania tych technik,
4. rozwiązać prosty problem inżynierski z zakresu wyświetlania, przetwarzania lub analizy obrazów biomedycznych.

- raport+prezentacja





---

## Literatura

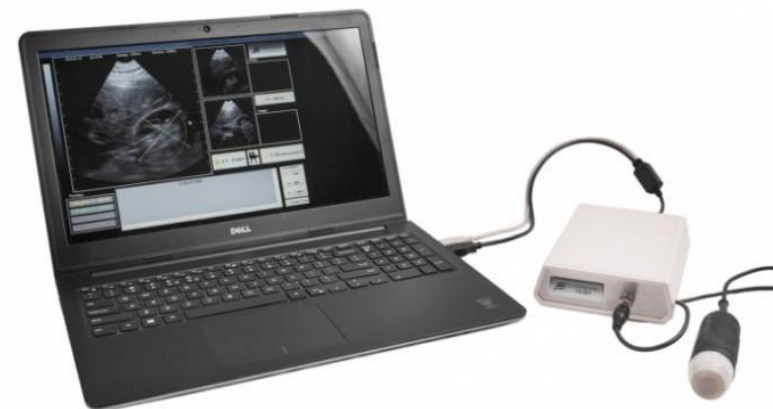- Notatki z wykładów (pliki .pdf files)
- R. Tadeusiewicz, J. Śmietański, Pozyskiwanie obrazów medycznych oraz ich przetwarzanie, analiza, automatyczne rozpoznawanie i diagnostyczna interpretacja, Wydawnictwo Studenckiego Towarzystwa Naukowego, Kraków 2011
- W. R. Hendee, E.R. Ritenour, Medical Imaging Physics, Wiley-Liss, 2002 (EN)
- C. Guy, D. ffytche, An Introduction to The Principles of Medical Imaging, Imperial College Press, 2008 (EN)





## Rewolucja w diagnostyce medycznej

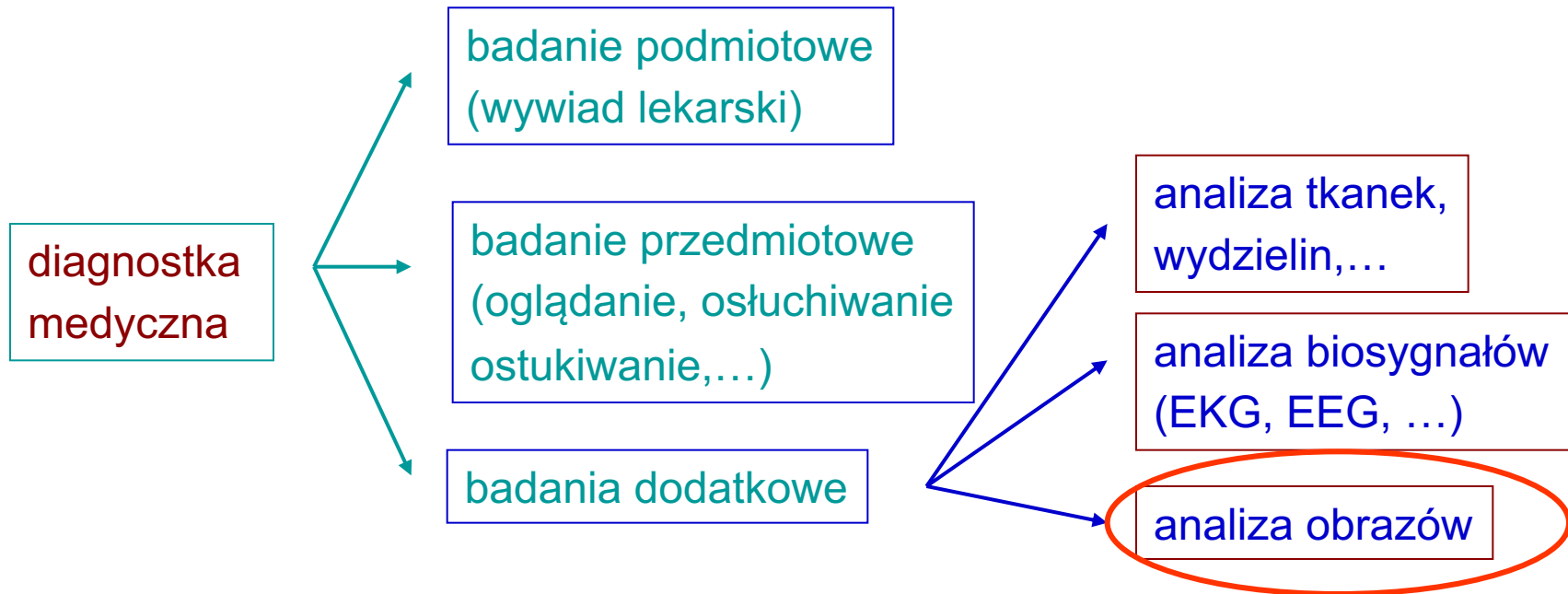
- Postęp w mikroelektronice (układy scalone, mikroprocesory) i informatyce (algorytmy analizy danych)
- Rozwój technologii przetwarzania sygnałów biomedycznych oraz obrazowania tkanek
- Przejście od medycyny jakościowej do ilościowej
- „evidence based medicine” (medycyna oparta na faktach)
- Rozwój systemów telemedycznych





# Diagnostyka medyczna

## - nauka o sposobach rozpoznawania chorób

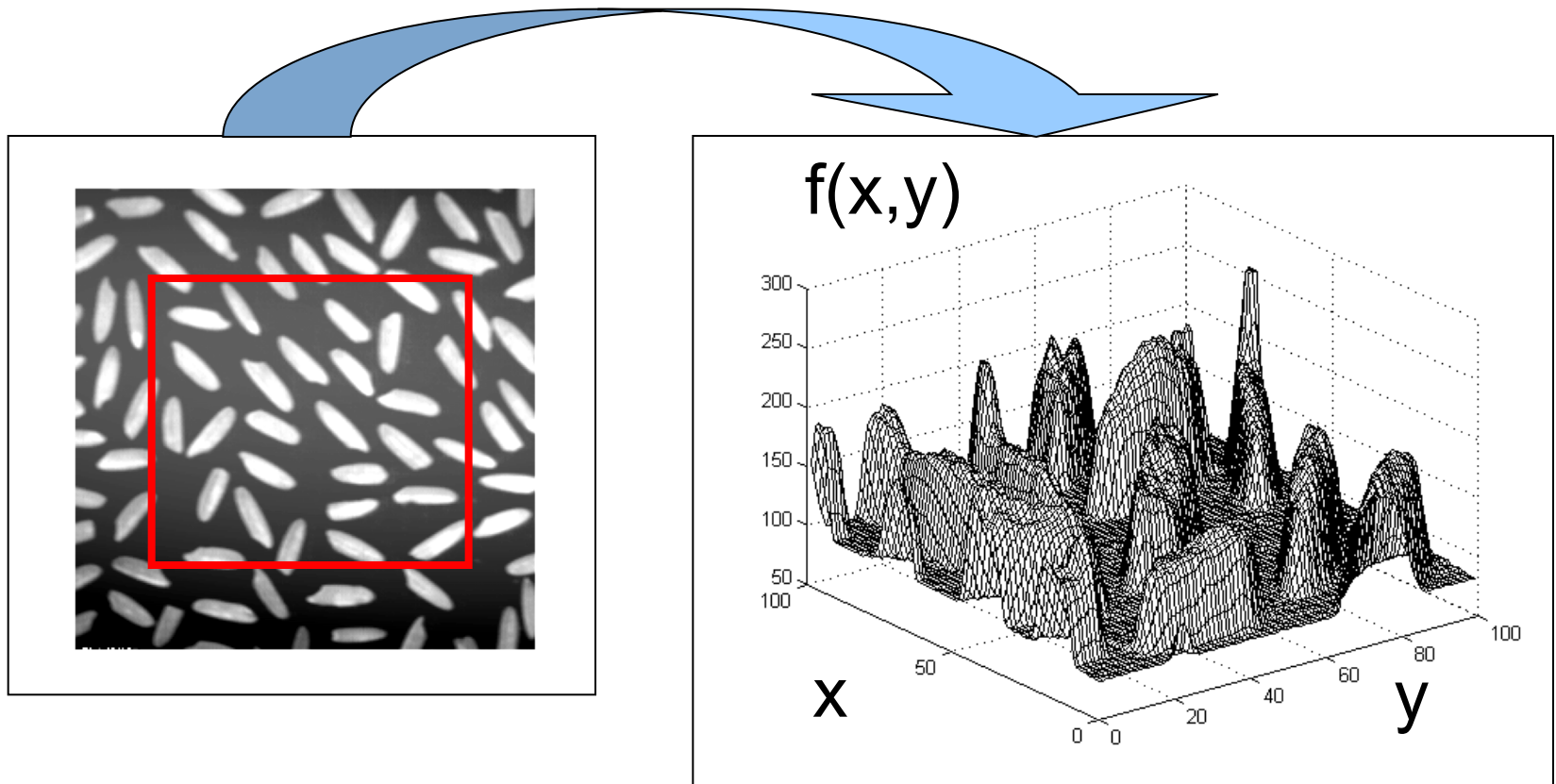


diagnoza, rozpoznanie kliniczne – identyfikacja choroby lub zespołu chorobowego, na które cierpi pacjent, wniosek wynikający z dokonanej przez lekarza krytycznej oceny szeregu objawów

[[pl.wikipedia.org/wiki/Diagnostyka\\_\(medycyna\)](http://pl.wikipedia.org/wiki/Diagnostyka_(medycyna))]

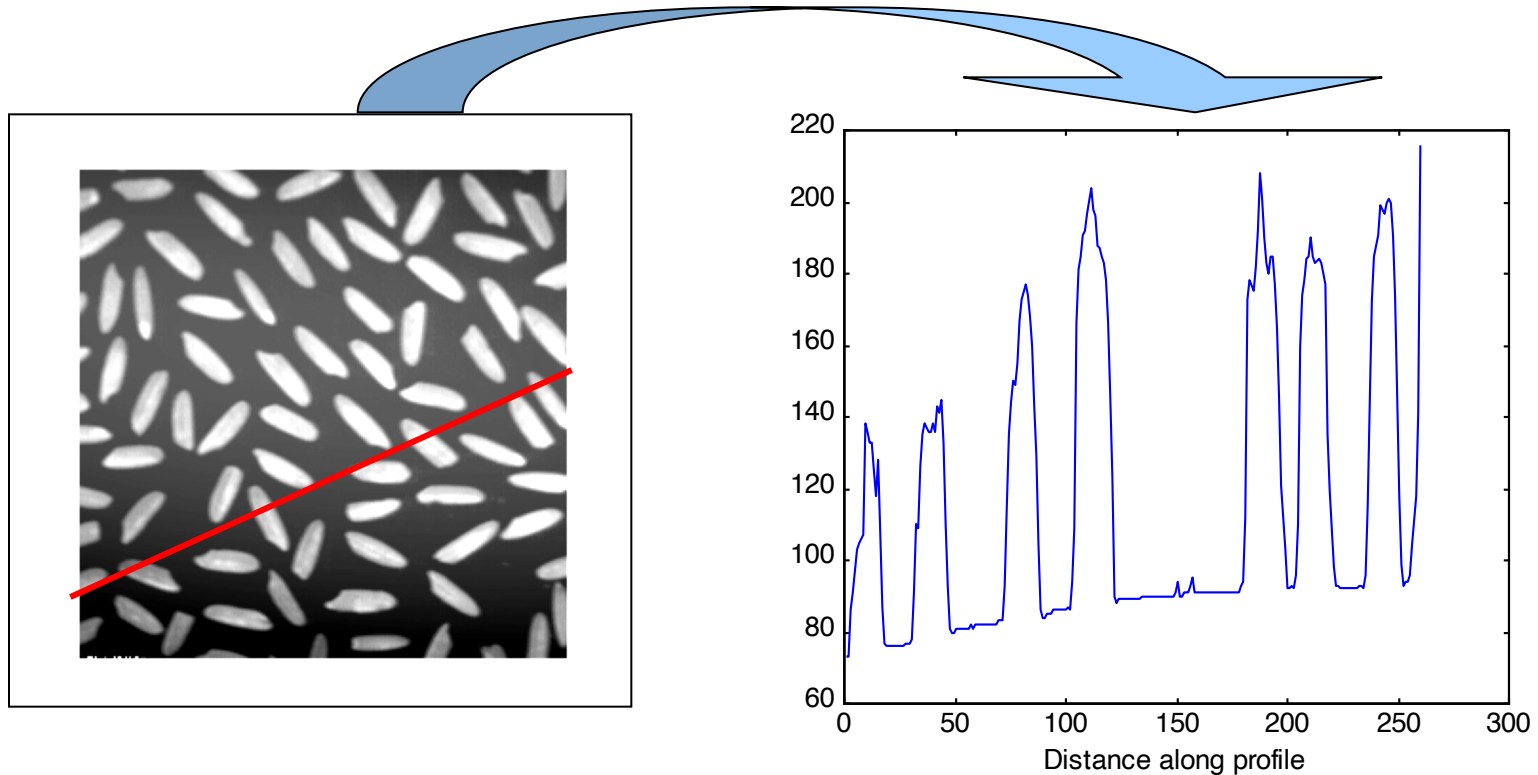


# Obraz monochromatyczny – funkcja dwuwymiarowa






# Obraz monochromatyczny – rozkład jasności wzdłuż profilu



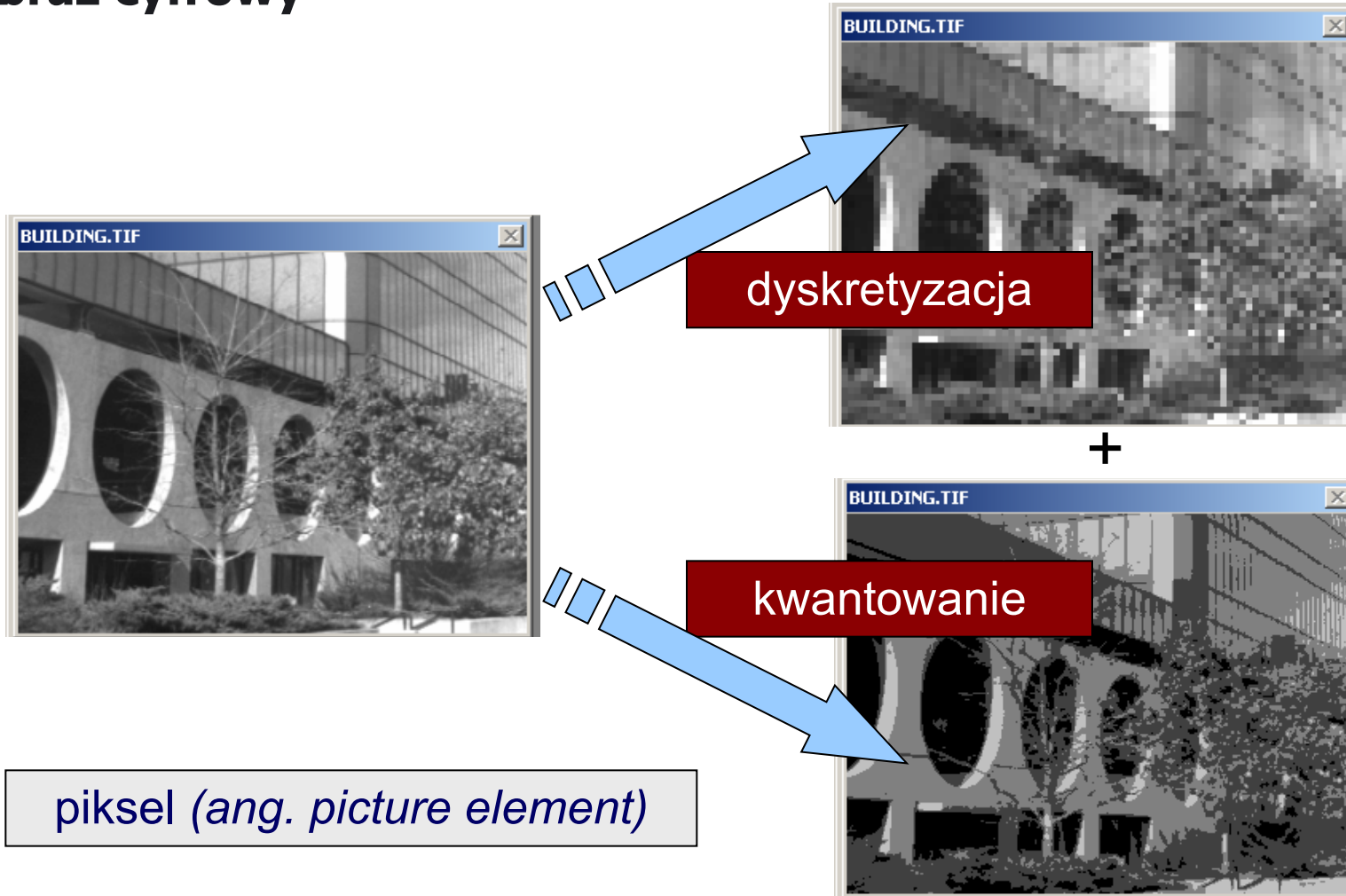


## Obraz kolorowy RGB



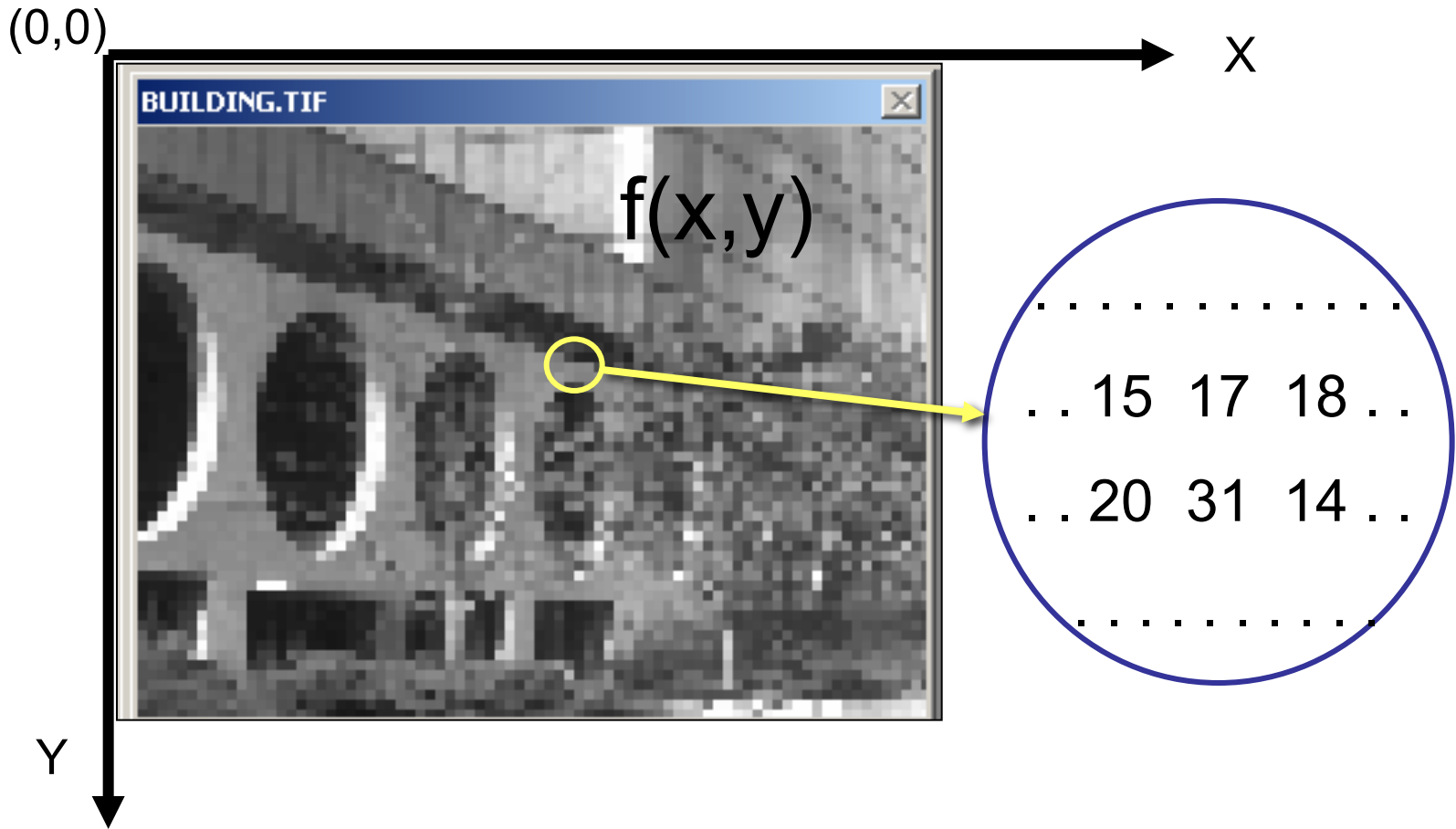


# Obraz cyfrowy

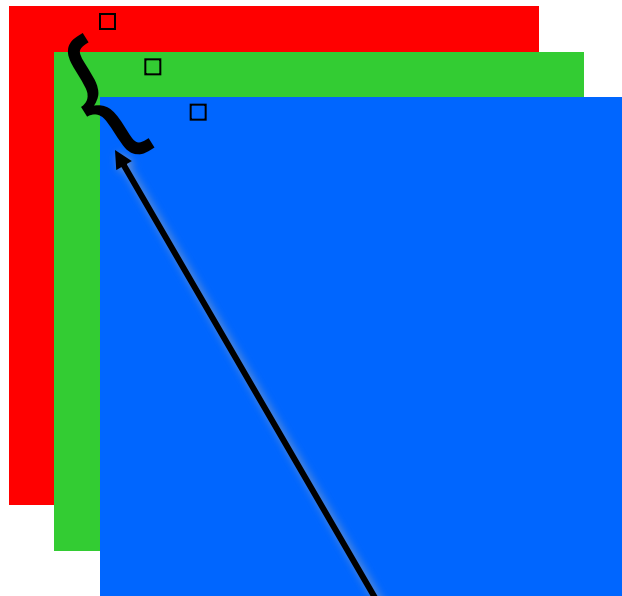




# Obraz cyfrowy – macierz pikseli



## Kolorowy obraz cyfrowy RGB



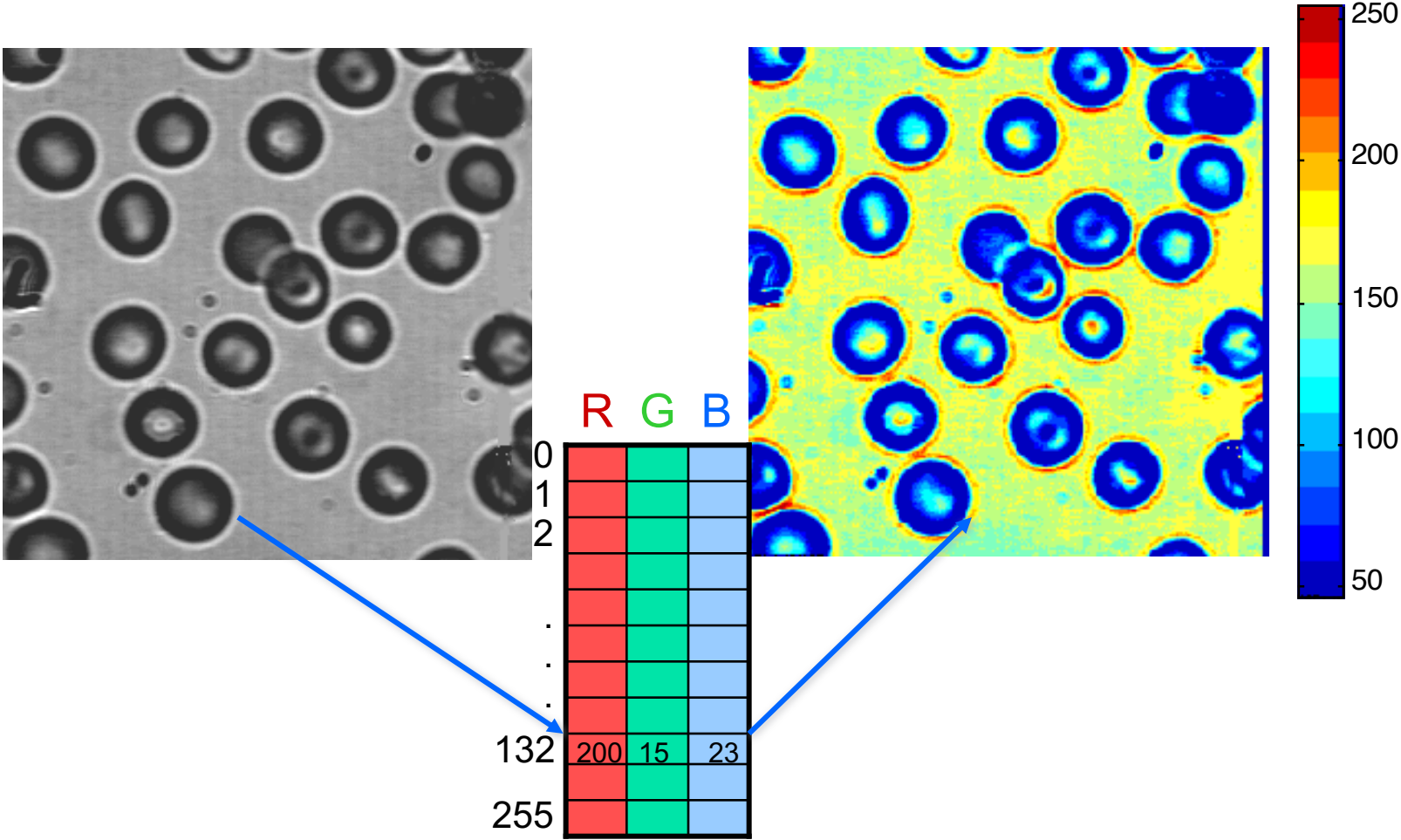
$$f(x, y) = (f_R, f_G, f_B)$$

*Jeżeli każda składowa koloru jest kodowana za pomocą 8 bitów, można uzyskać  $2^{24}$  kolorów!*





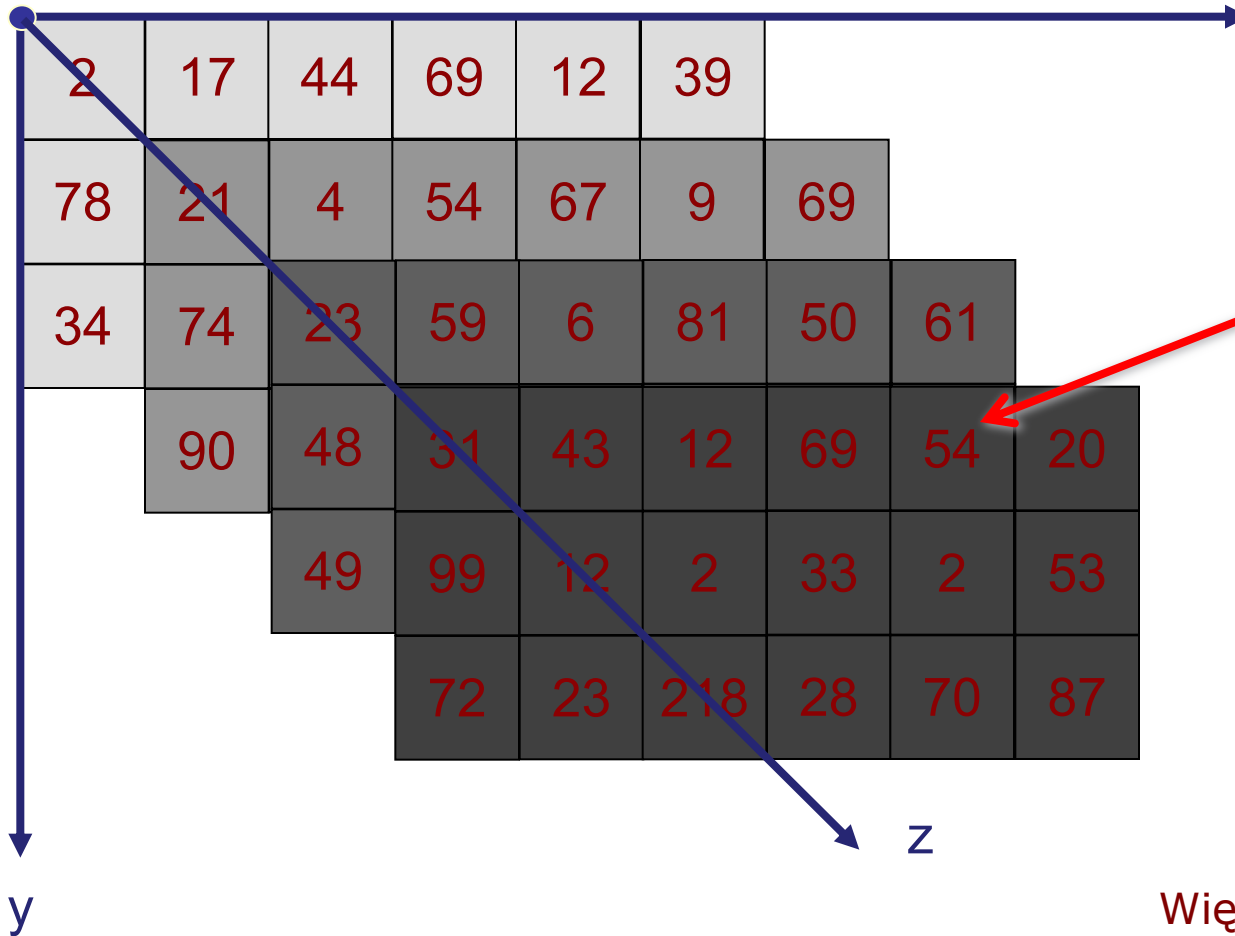
# Obrazy indeksowane





(0,0,0)

x



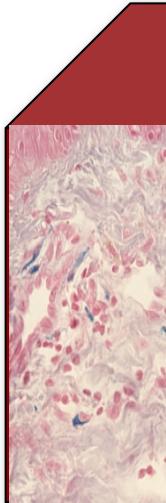
$f(x,y,z)$

**Voxel, woksel  
(volume element)**

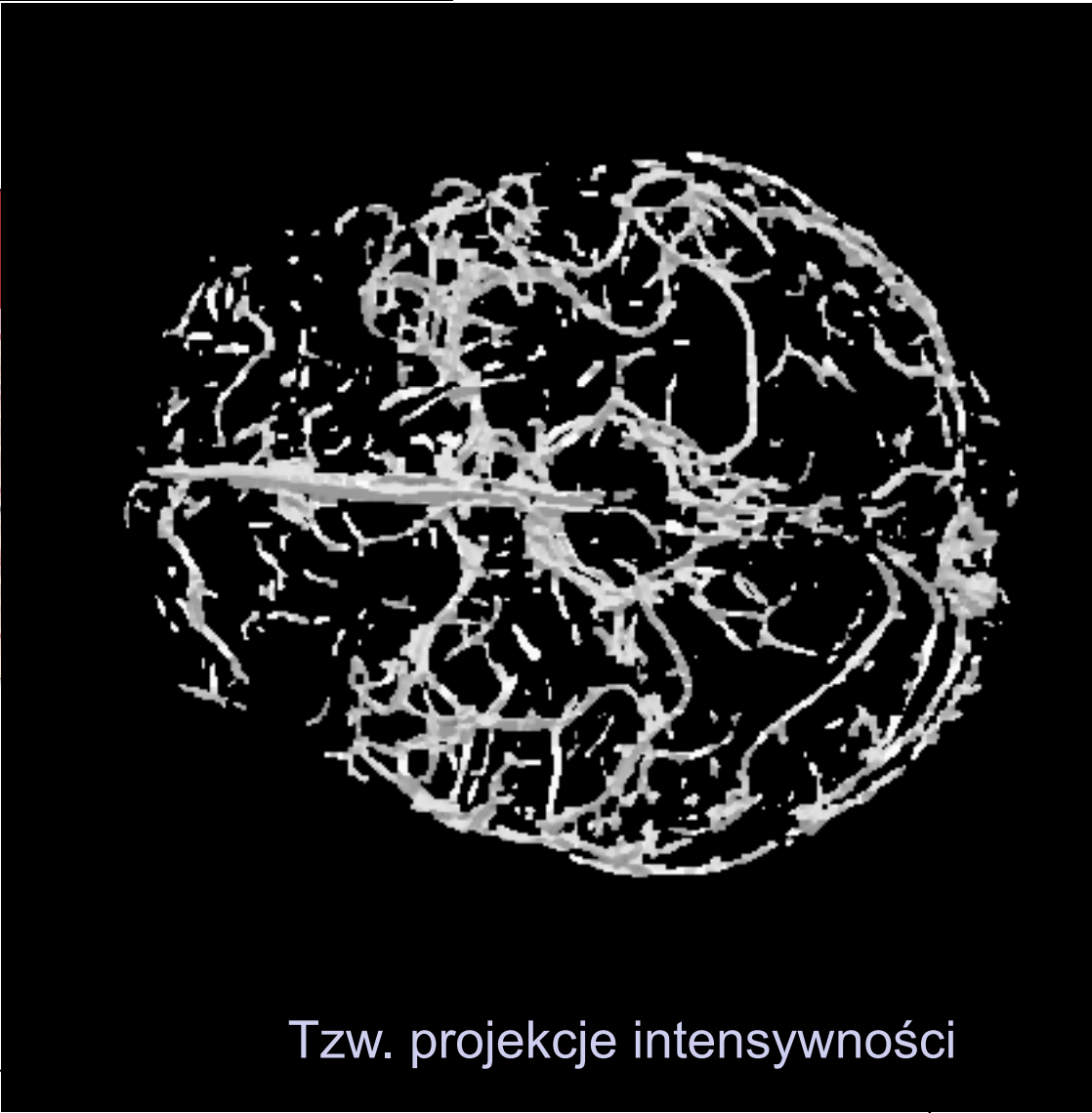Więcej wymiarów?




# Obrazy 3D



obj



Tzw. projekcje intensywności



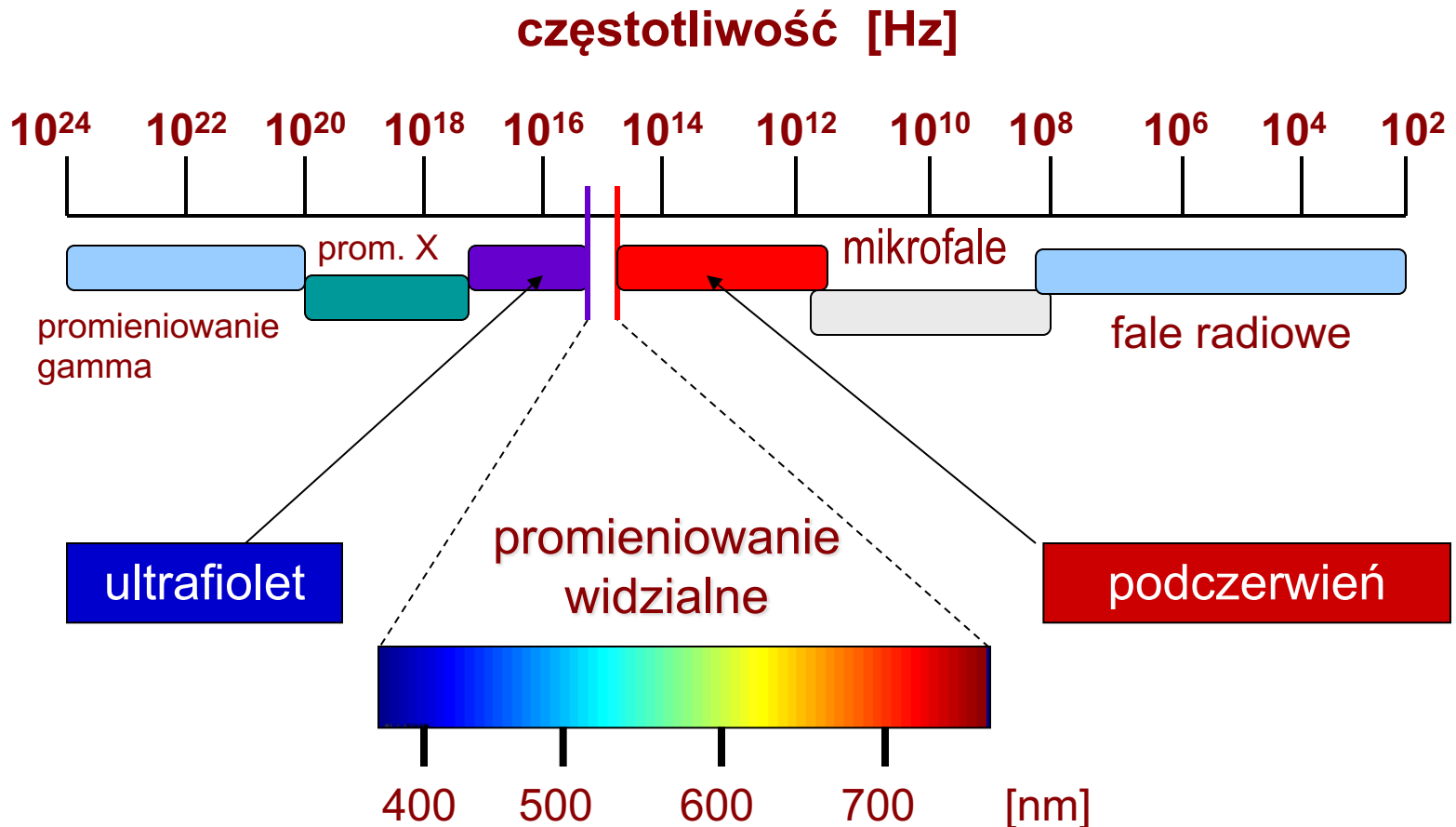
w 2D  
przez medyczne  
(azowe)

o obrazowania medycznego





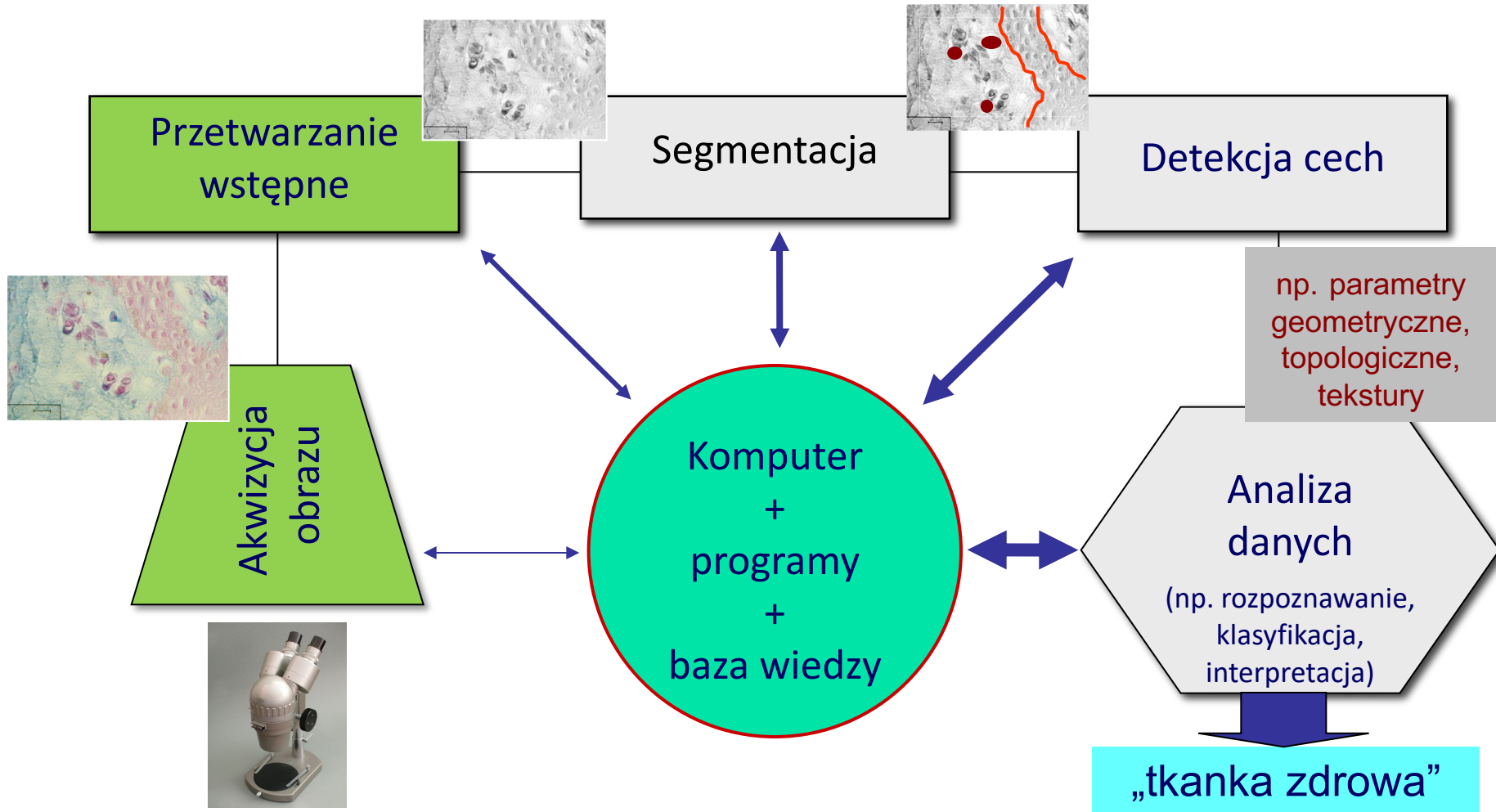
# Spektrum promieniowania elektromagnetycznego





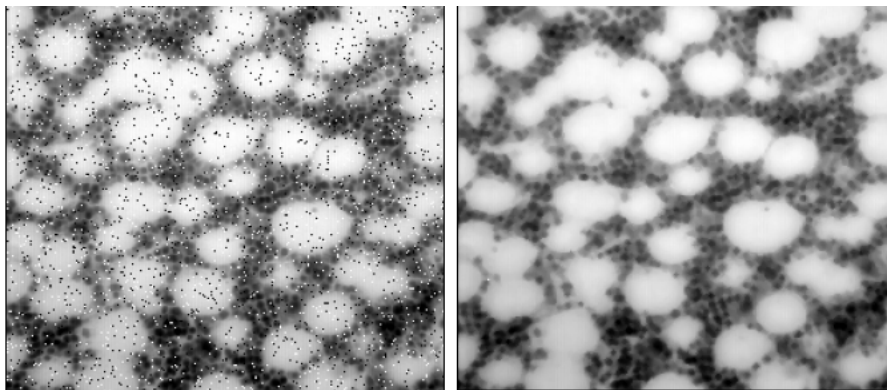
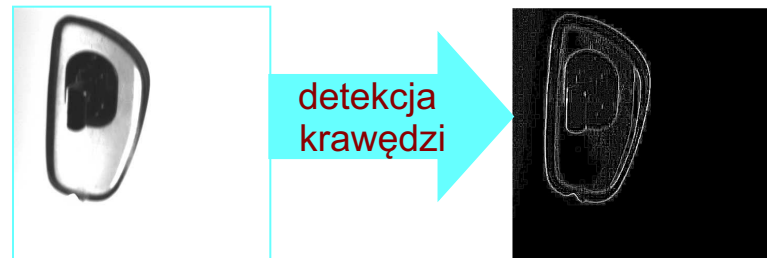

# Schemat komputerowego systemu przetwarzania obrazów



## Wstępne przetwarzanie: filtracja obrazu w dziedzinie jasności

- Filtry liniowe
  - „wygładzanie” (redukcja szumu)
  - „wyostrzanie” (uwypuklenie szczegółów)
  - Wykrywanie krawędzi
- Filtry nieliniowe
  - filtr medianowy






obraz zakłócony

po filtracji medianowej



## Segmentacja tekstur z albumu Brodatza




cechy  
statystyczne

mapy cech

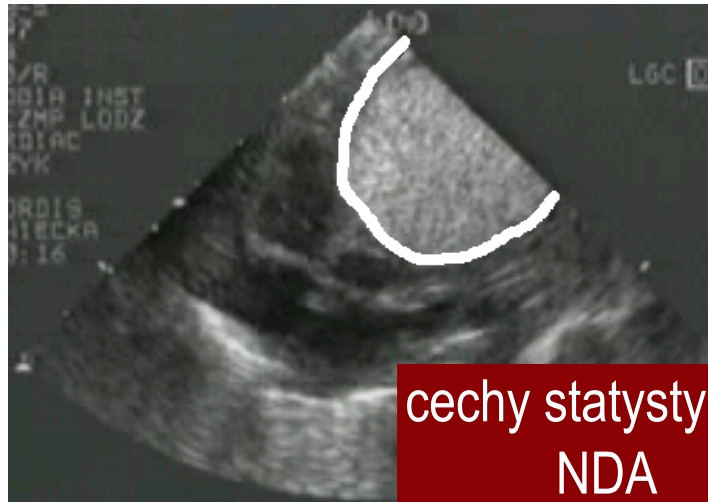
segmentacja algorytmem  
k-średnich

## Segmentacja obrazu rezonansu magnetycznego





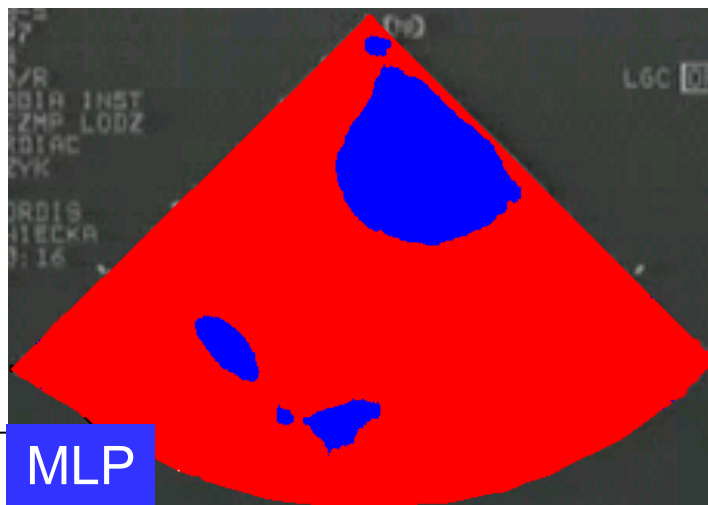
## Segmentacja guzów serca w obrazach USG



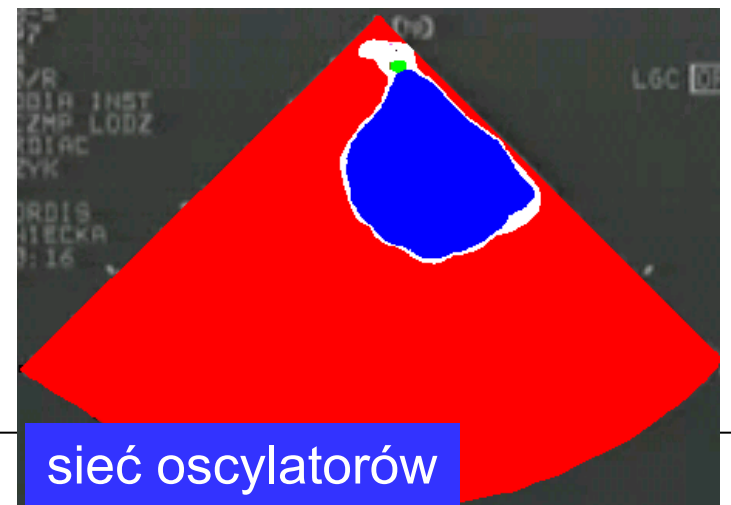cechy statystyczne  
NDA



mapa cech NDA

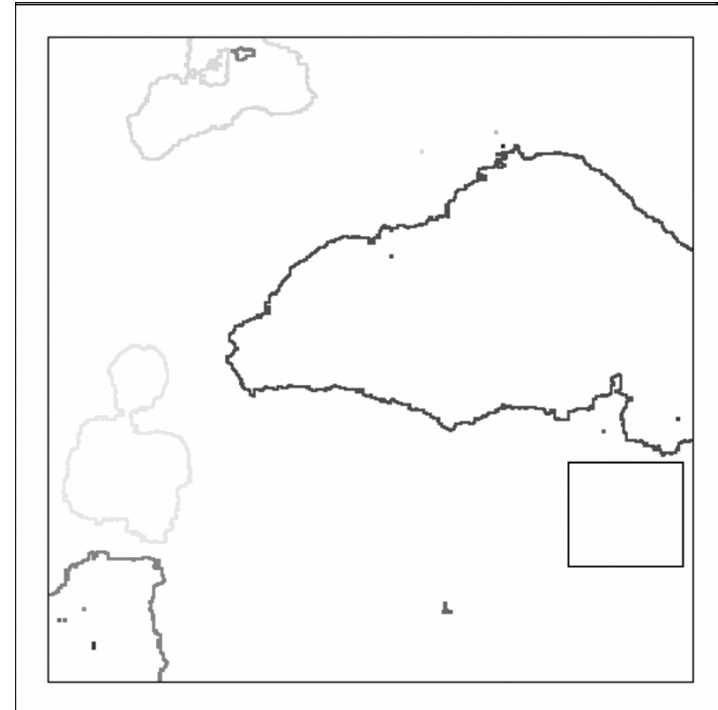
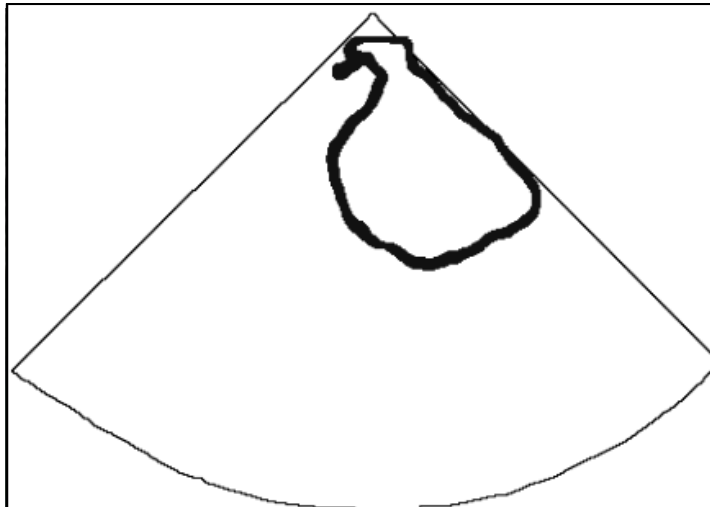


MLP



sieć oscylatorów

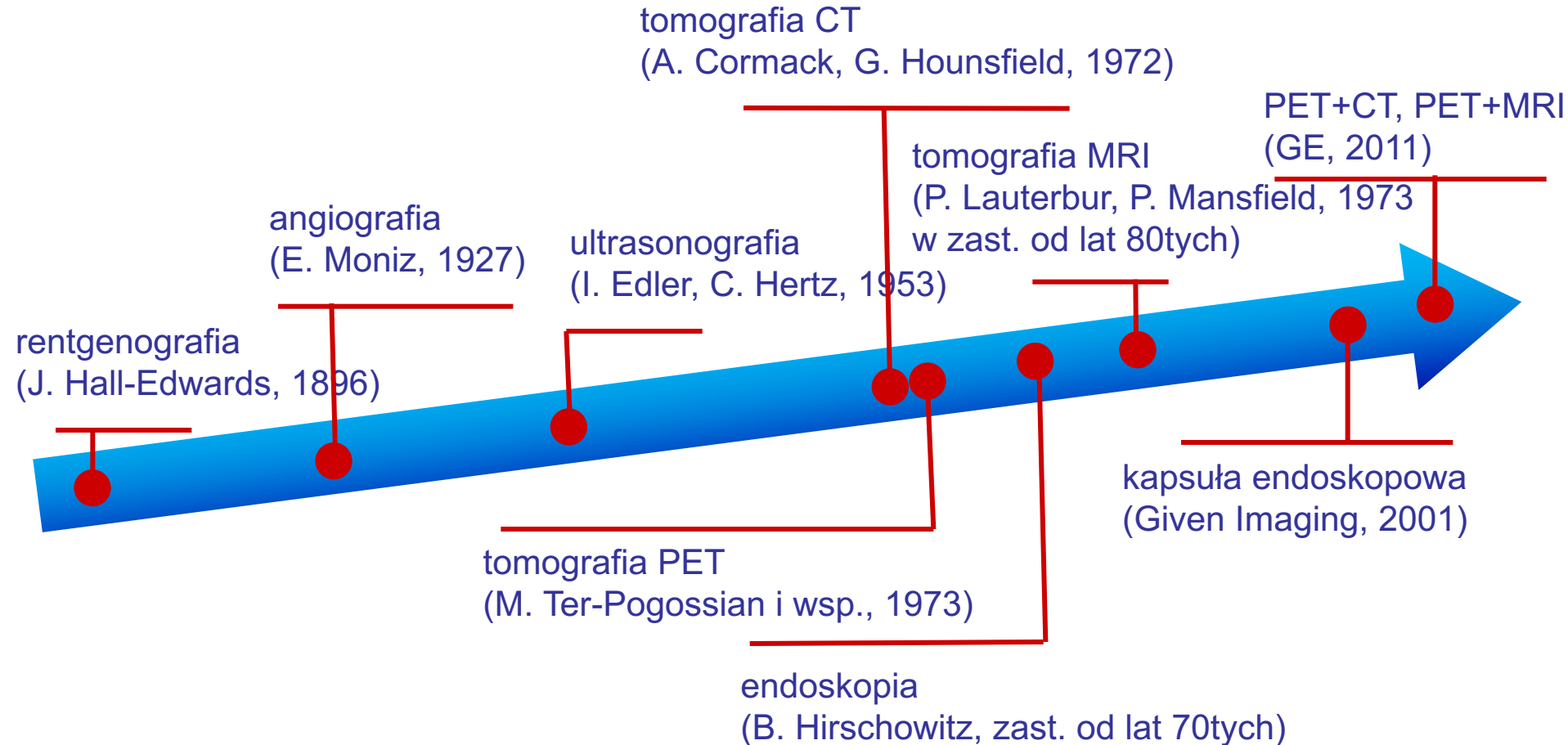
## Segmentacja z wykorzystaniem detekcji krawędzi



sieć oscylatorów

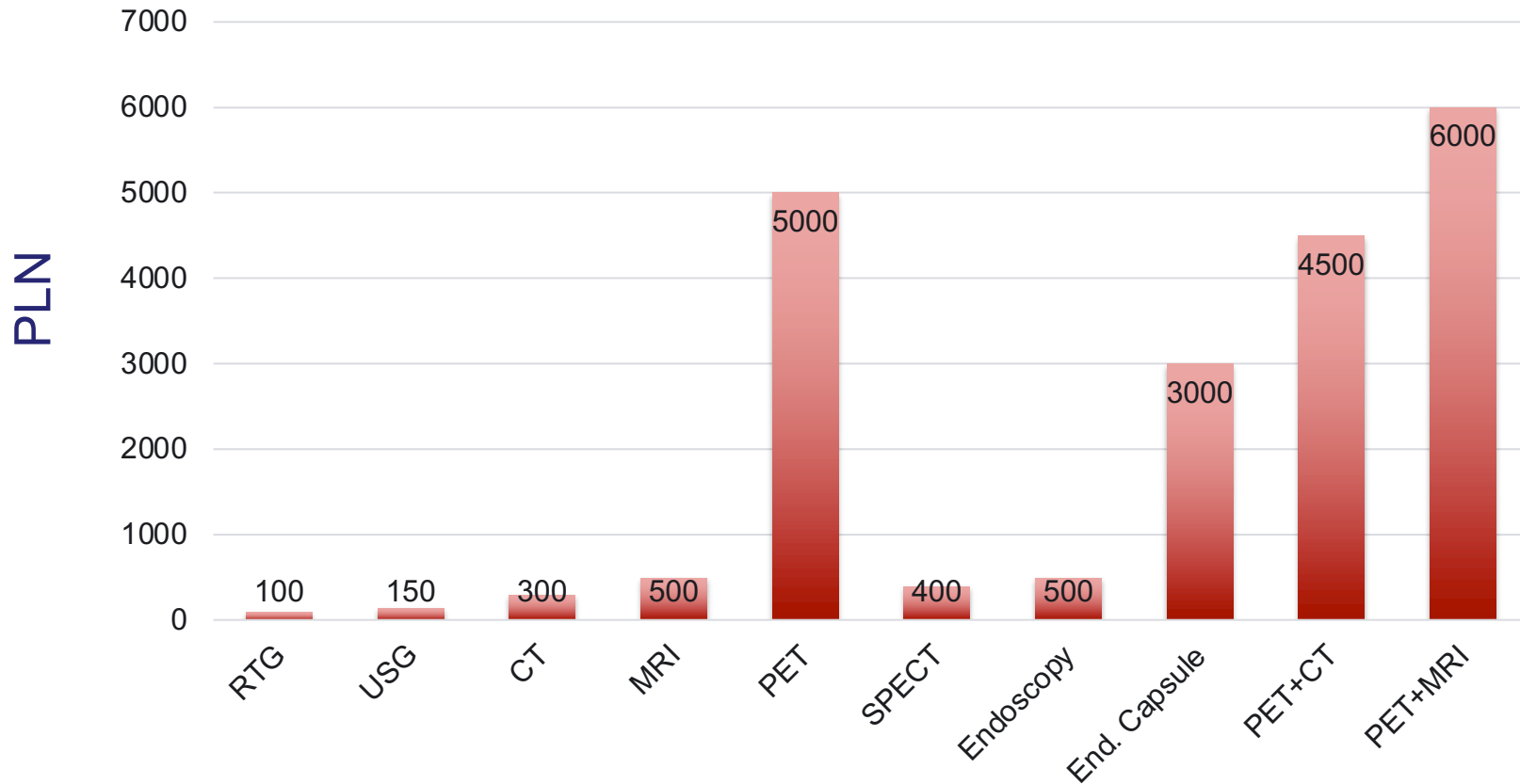


# Historia obrazowania medycznego





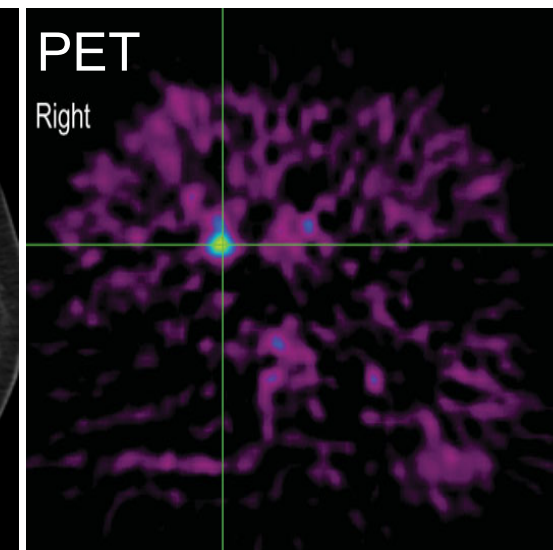
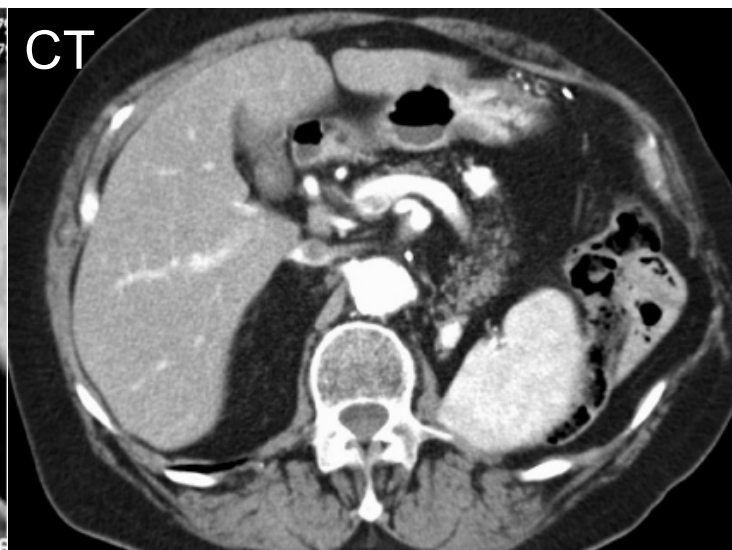
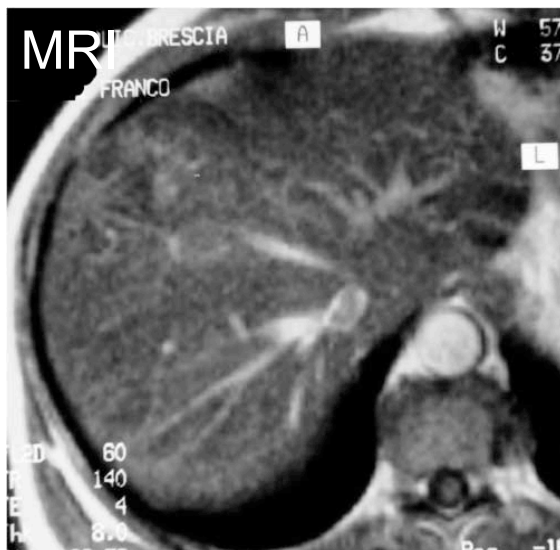
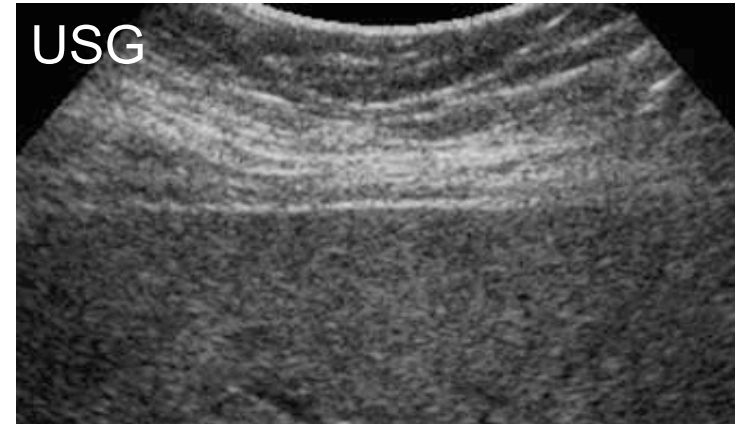
## Koszt badania





## Po co tyle metod obrazowania?

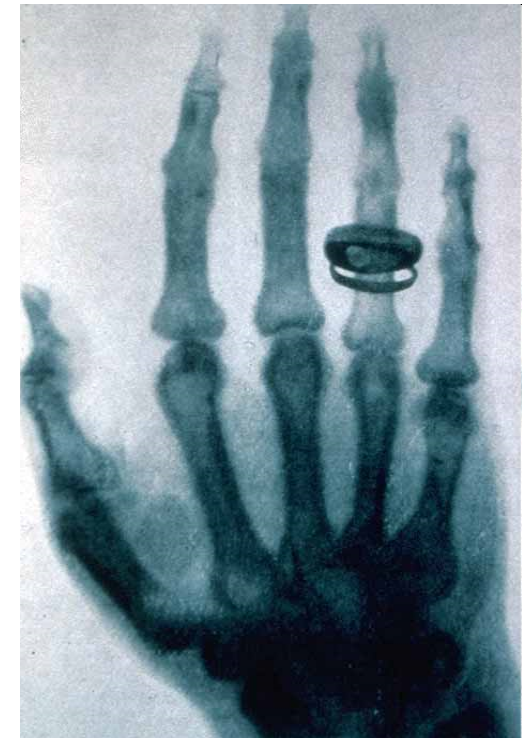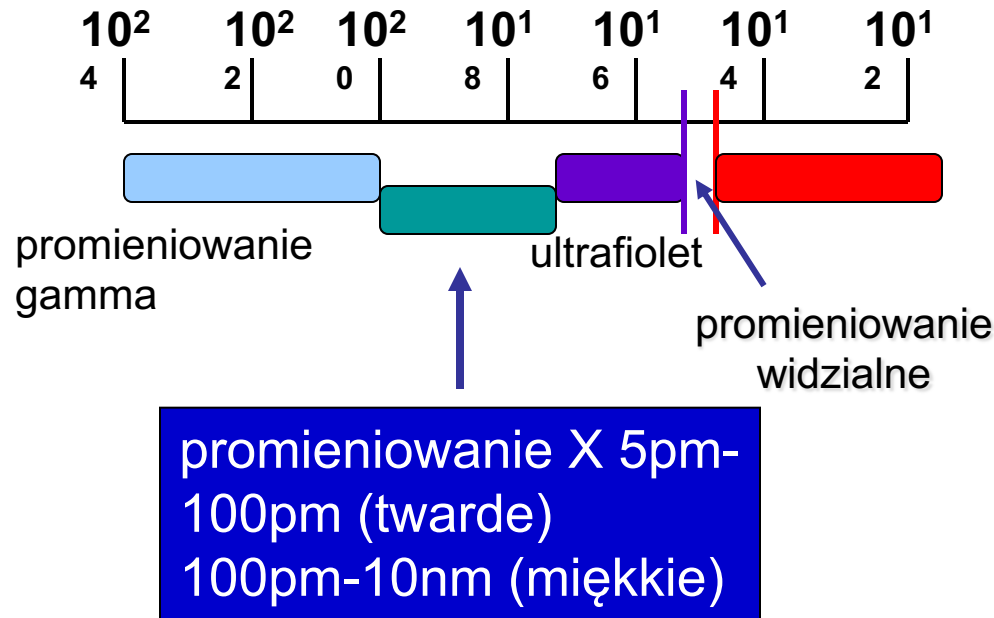
- UG (53%-77% zmian)
- CT ("złoty standard" przy ocenie chorób naczyniowych)
- MRI (91% skuteczność w rozróżnianiu nowotworów złośliwych i łagodnych)
- PET (najwyższa czułość w wykrywaniu nowotworów)





## Urządzenia rentgenowskie

Promieniowanie rentgenowskie (promieniowanie X), opisane przez Wilhelma Röntgena w 1895 r., nagroda Nobla w dziedzinie fizyki w 1901 r.



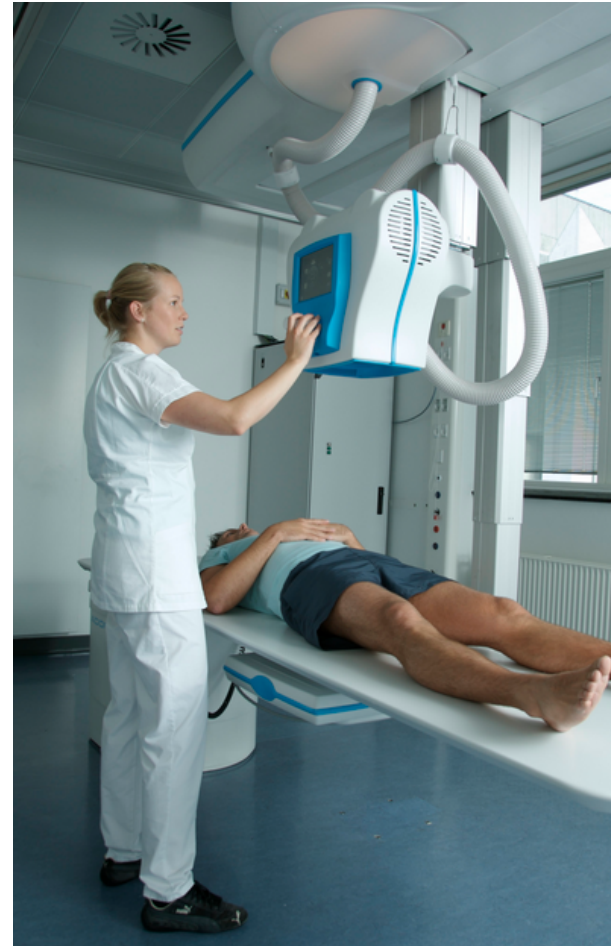zdjęcie dłoni żony Röntgena

M. Strzelecki, Obrazowanie w diagnostyce medycznej



## Urządzenia rentgenowskie

- fotografie na kliszach,
- obrazy cyfrowe,
- badanie inwazyjne,
- niski koszt aparatury, mobilność





## Urządzenia rentgenowskie

### Główne zastosowania:

ortopedia

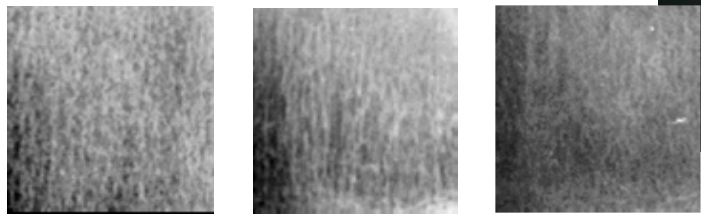
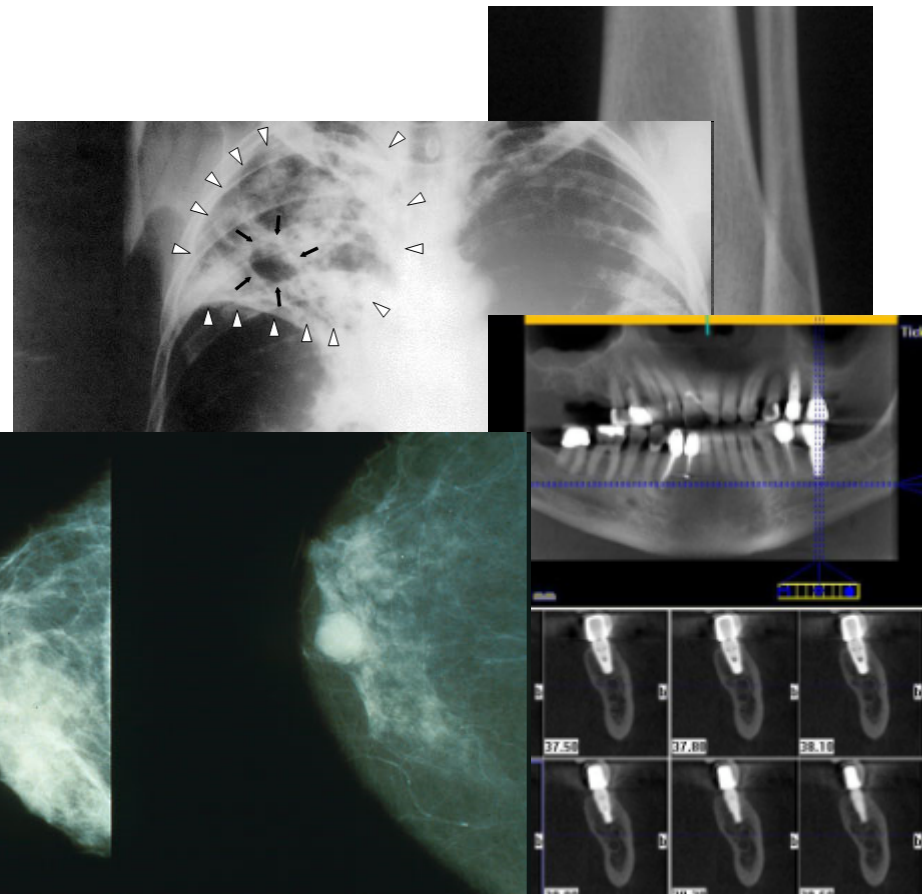
pulmonologia

stomatologia

**diagnostyka:**

rak piersi (mammografia)

osteoporoza

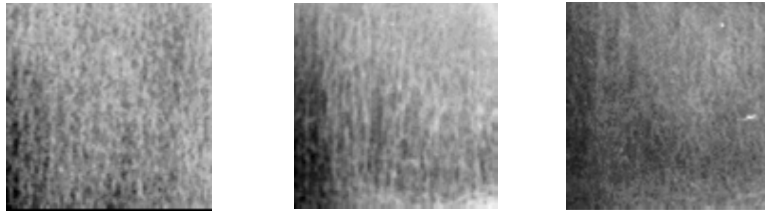


[www.kavo.pl](http://www.kavo.pl), Gendex

dr Piotr Cichy



# Analiza obrazów rentgenowskich nadgarstka

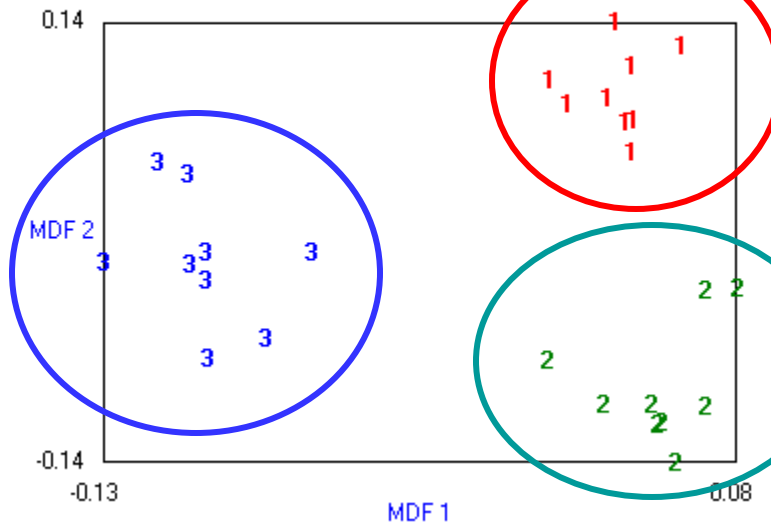


kość zdrowa(1)

osteopenia (2)

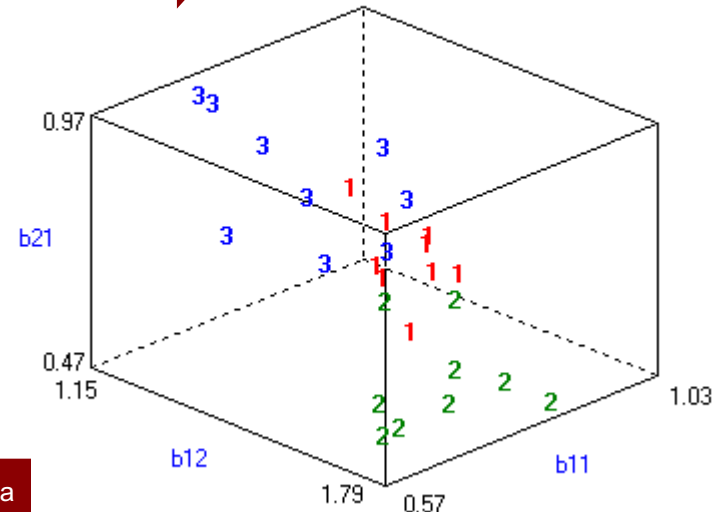
osteoporoza (3)

model losowego pola Markowa



błąd: 0%

Liniowa Analiza Dyskryminacyjna

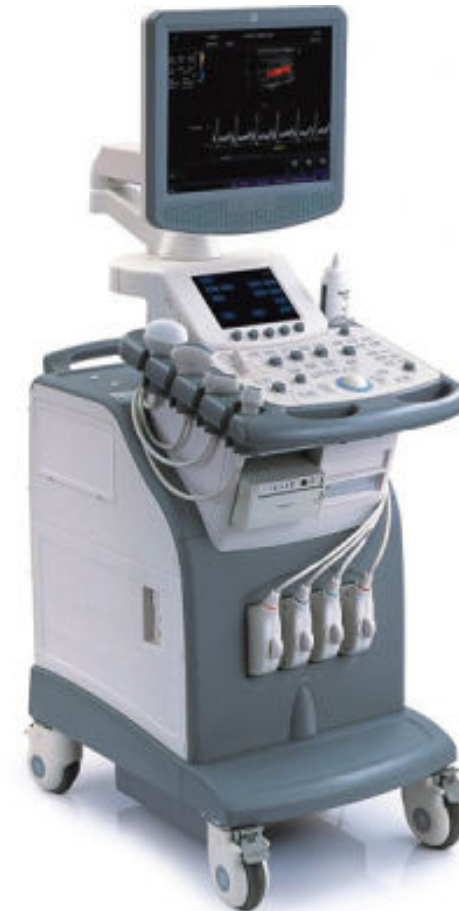
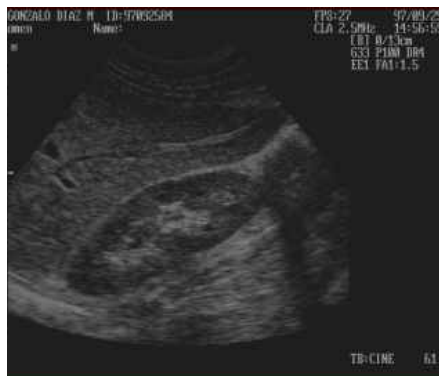
błąd: 9%



## Ultrasonografia

- niska jakość obrazu
- liczne artefakty (wielokrotne odbicia, załamania fali, cienie akustyczne)
- trudna interpretacja
- możliwość oceny przepływu krwi (USG dopplerowskie)
- badanie nieinwazyjne
- niski koszt aparatury, mobilność





## Ultrasonografia

### **zastosowania:**

kardiologia

ginekologia i położnictwo

urologia

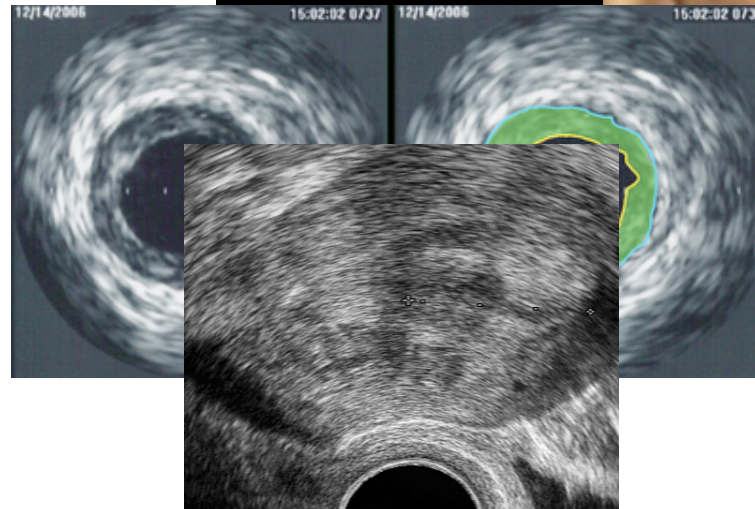
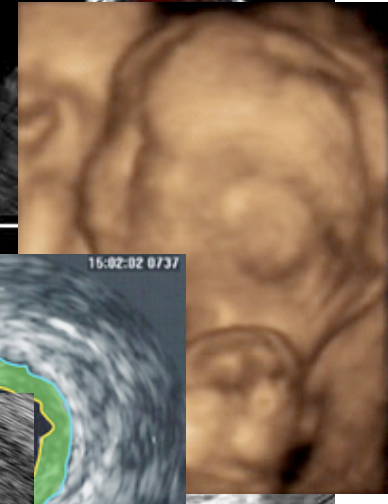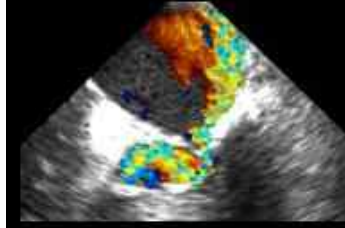
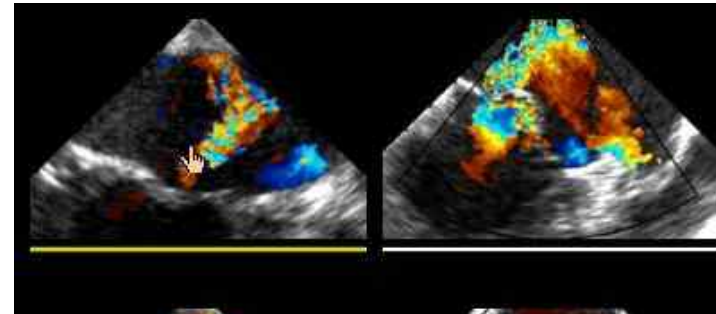
gastrologia

.....

### **diagnostyka:**

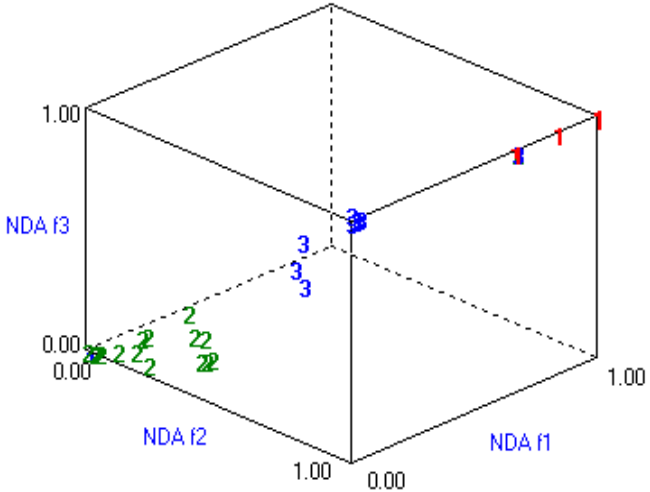
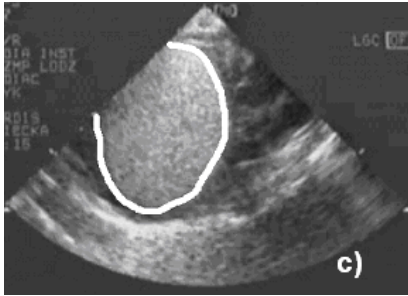
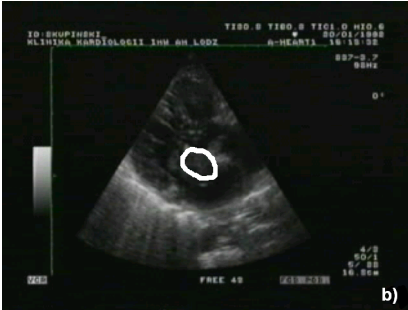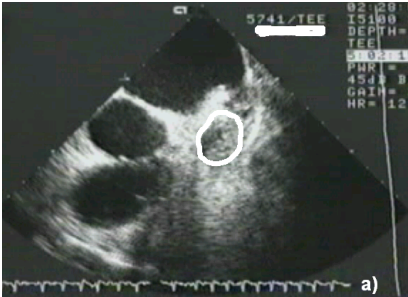
narządy miękkie,

naczynia krwionośne

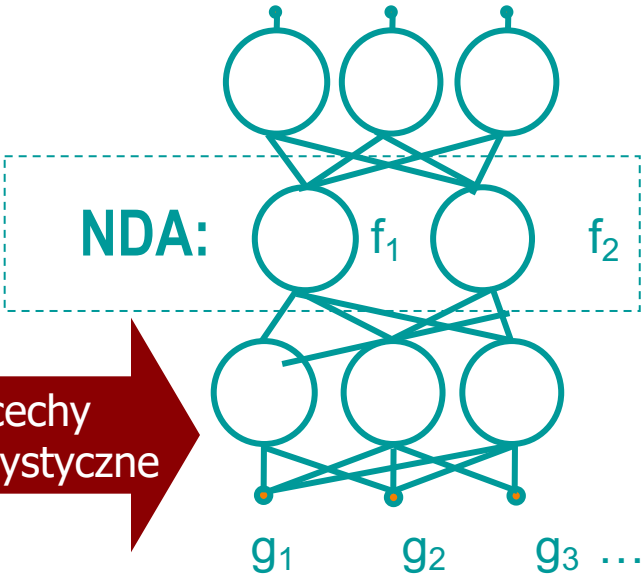




# Analiza obrazów USG guzów serca (klasyfikacja)



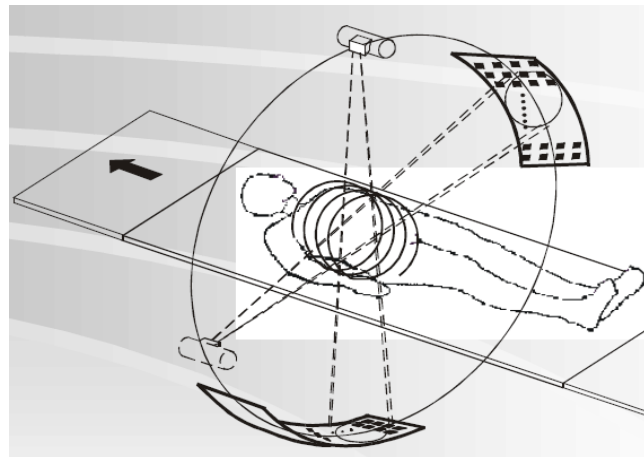
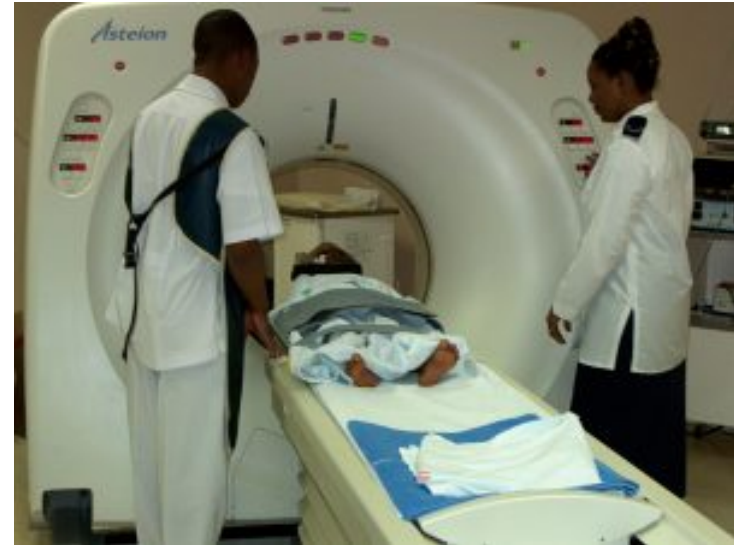**błąd klasyfikacji:  
10% (55 obrazów)**





## Tomografia komputerowa (TK)

- obrazy przekrojów (nie rzutów na płaszczyznę)
- nie różnicuje tkanek miękkich,
- bardzo dobra jakość obrazu,
- badanie inwazyjne,
- stosunkowo duży koszt



[biomech.pwr.wroc.pl/  
konferencja/Cierniak.pdf](http://biomech.pwr.wroc.pl/konferencja/Cierniak.pdf)

## Tomografia komputerowa (TK)

### **zastosowania:**

neurologia

kardiologia

pulmonologia

gastroenterologia

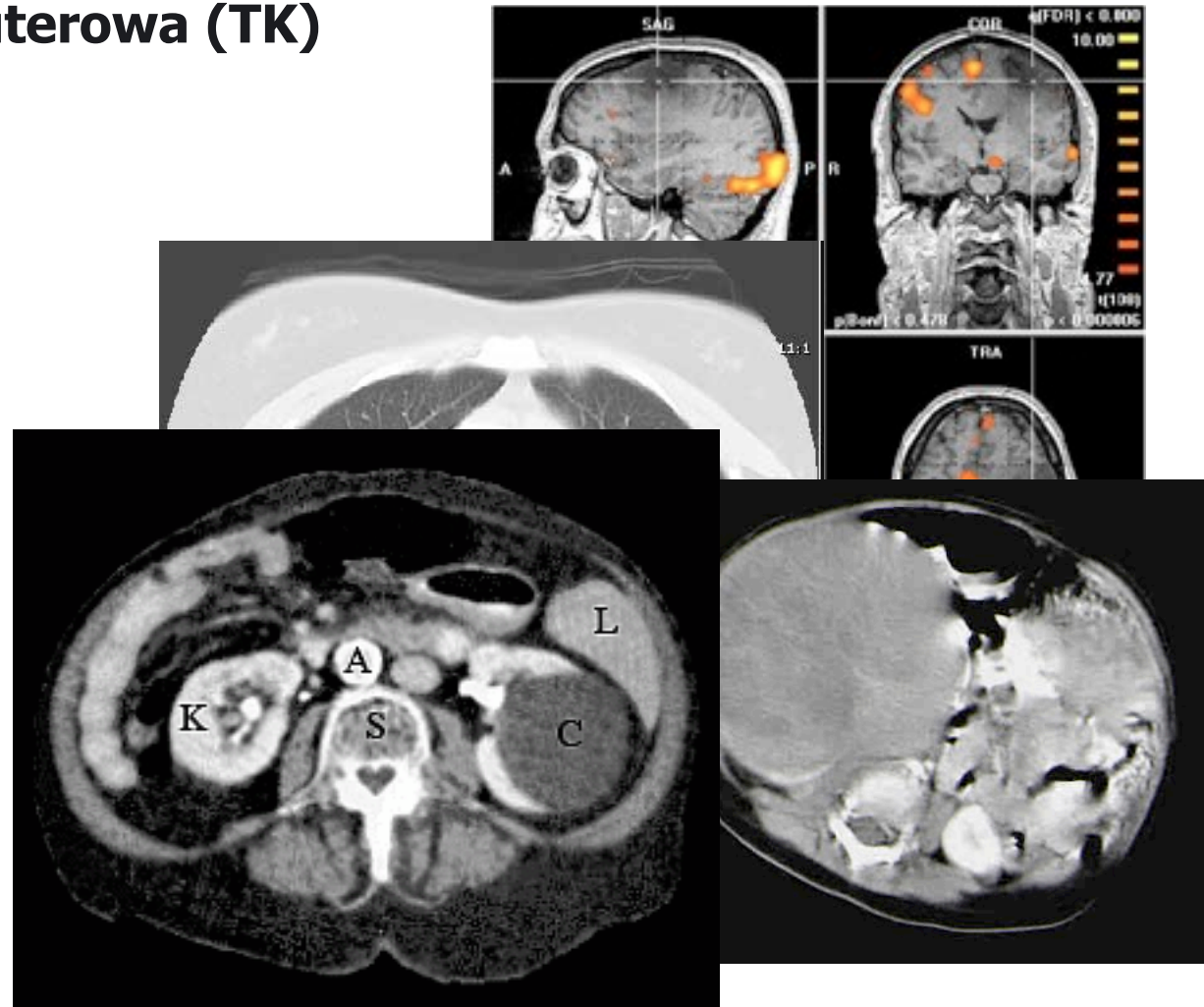
.....

### **diagnostyka:**

nowotwory mózgu,

nerek, wątroby

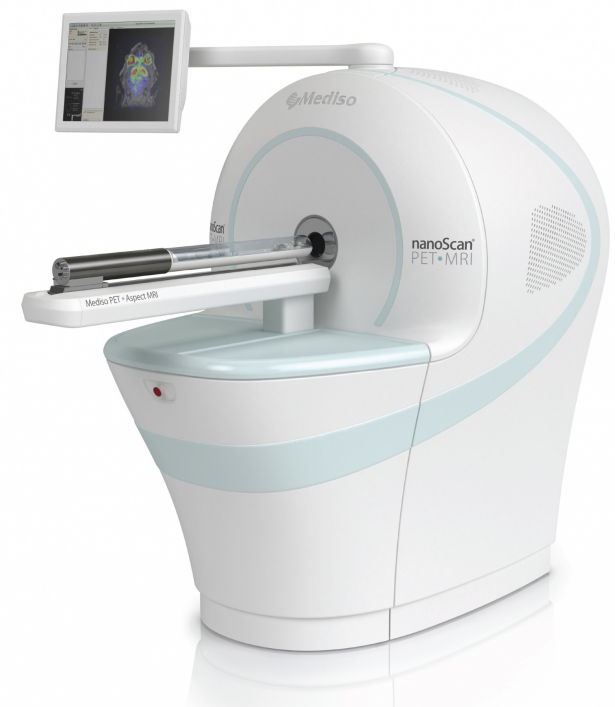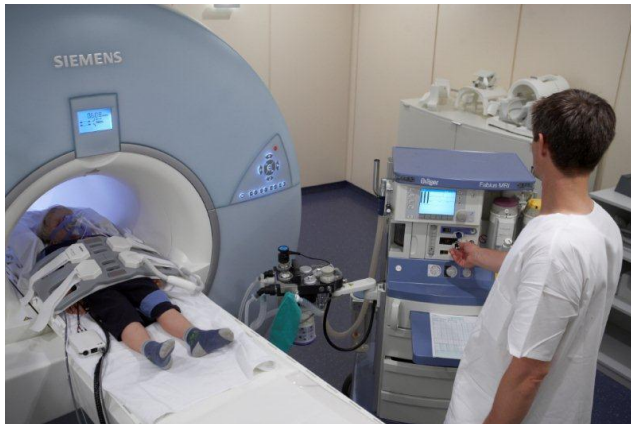choroby płuc





## Tomografia rezonansu magnetycznego (RM, ang. MRI)

- dobre odwzorowanie tkanek miękkich
- tomografia funkcjonalna (BOLD)
- angiografia MRI
- dobra jakość obrazu
- badanie nieinwazyjne
- wysoki koszt aparatury i badania



## Tomografia rezonansu magnetycznego

### **zastosowania:**

neurologia

angiografia

gastroenterologia

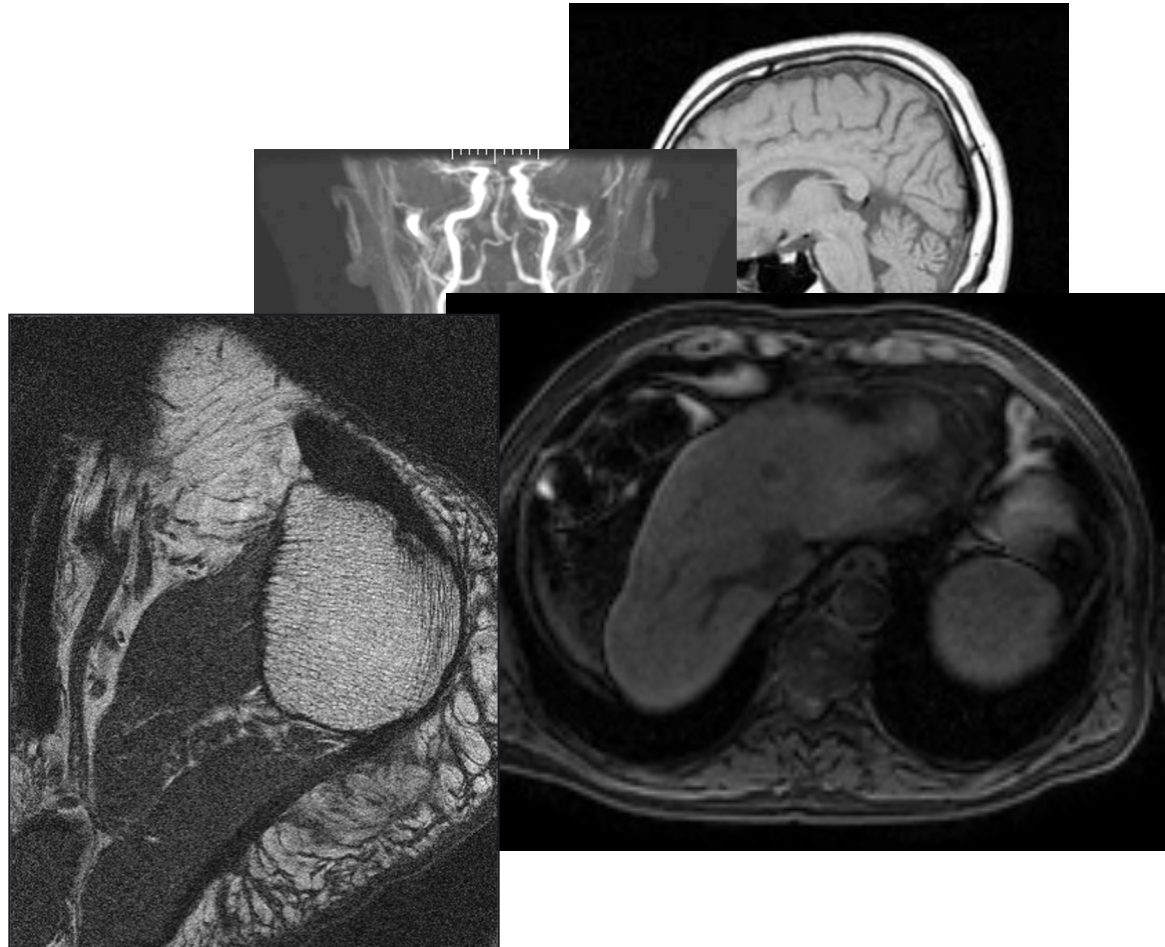
.....

### **diagnostyka:**

mózg

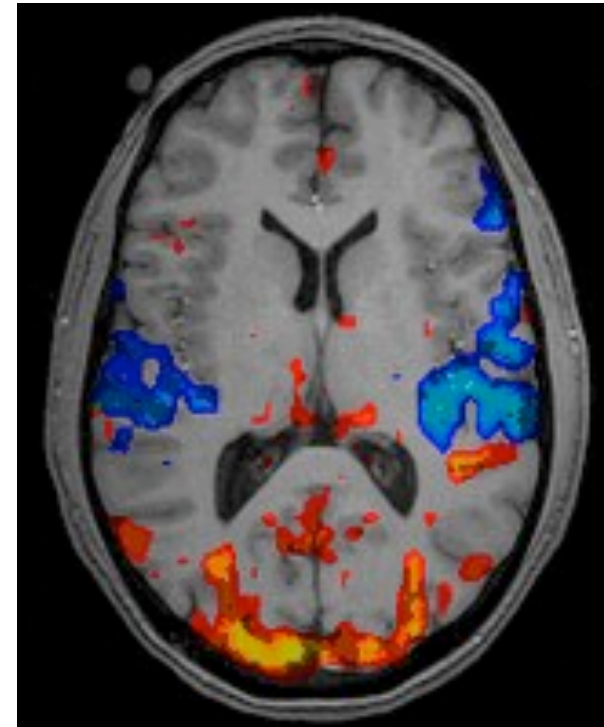

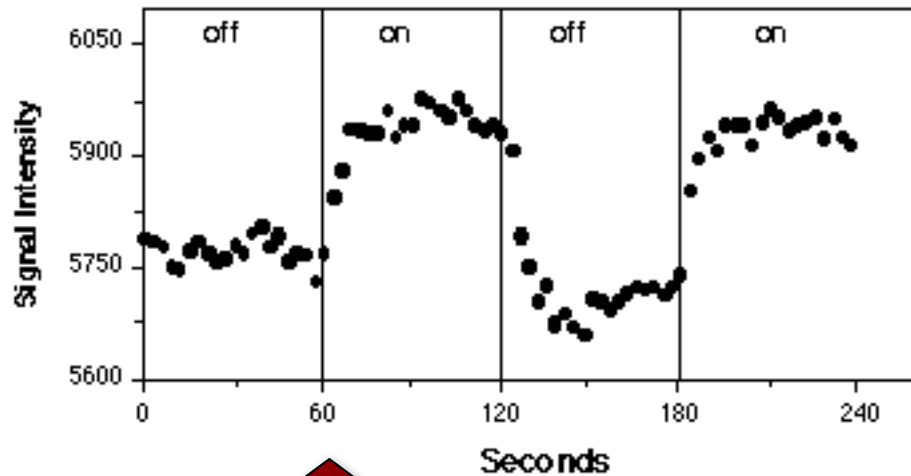
jama brzuszna

układ kostny

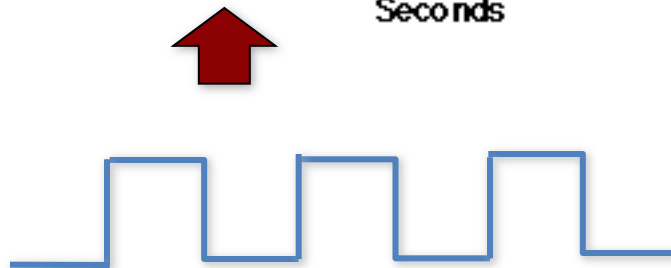


## RM – badania czynnościowe (ang. fMRI)

### Zmierzona aktywność komórek mózgu



Mapa aktywności mózgu

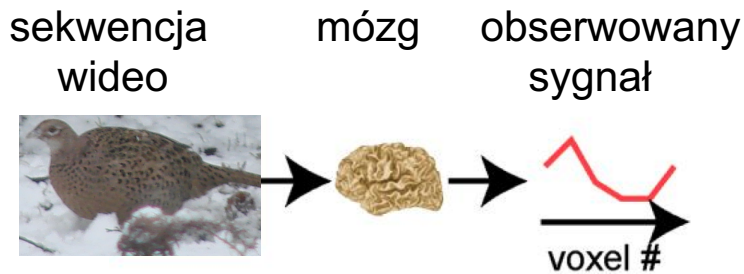


Pobudzenie (sygnał wizyjny)

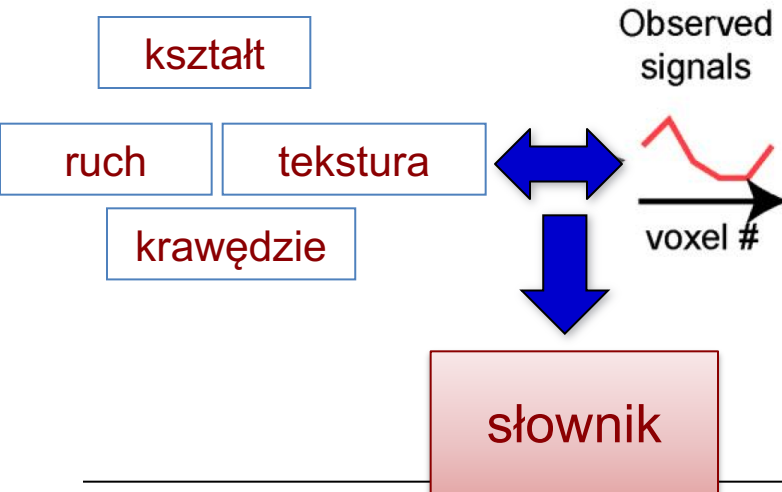


## RM – badania czynnościowe

Rekonstrukcja obrazów na podstawie aktywności mózgu pobudzonego sekwencjami wideo (The Gallant Lab, UC Berkeley)



[1] Rejestracja aktywności mózgu, podczas oglądania filmów przez grupę ochotników.



[2] Konstrukcja słowników dla znalezienia odwzorowania pomiędzy cechami obrazów (kształt, ruch, tekstura, krawędzie) zawartymi w oglądanych obrazach a parametrami zarejestrowanego sygnału kory mózgowej.

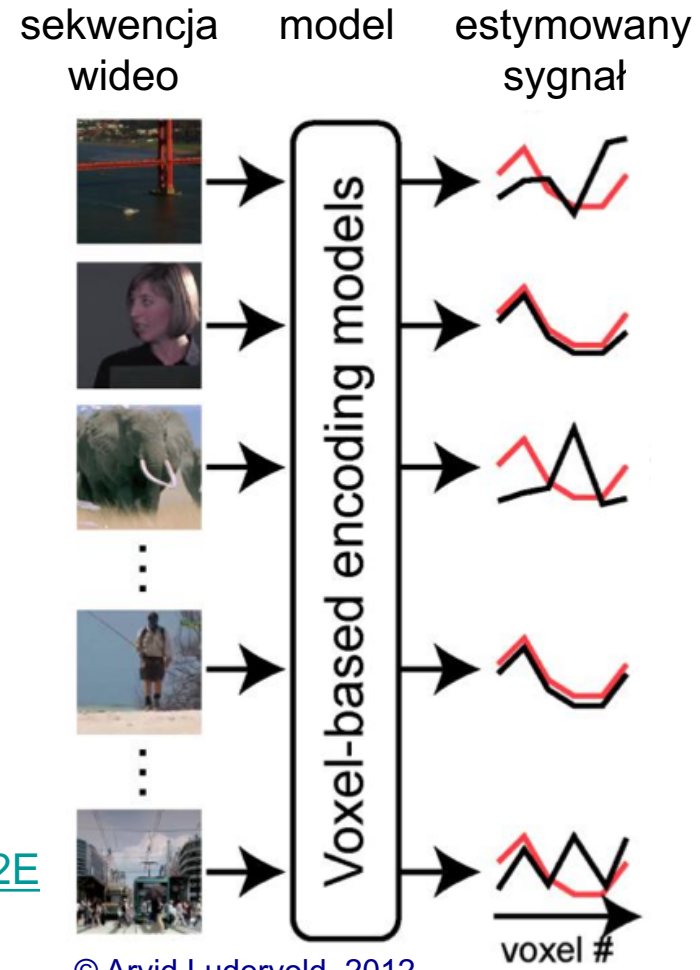


## RM – badania czynnościowe

[3] Utworzenie biblioteki sekwencji wideo (5000 godzin) losowo wybranych filmów z serwisu YouTube (innych niż te pokazywane ochotnikom). Symulacja aktywności mózgu dla tych sekwencji, na podstawie utworzonych wcześniej słowników. Wybór 100 sekwencji, dla których estymowane sygnały mózgu są najbardziej zbliżone do tych zarejestrowanych w [1]. Uśrednienie tych sekwencji stanowi wynik eksperymentu.

<https://www.youtube.com/watch?v=6FsH7RK1S2E>

<http://www.youtube.com/watch?v=nsjDnYxJ0bo>




<https://www.youtube.com/watch?v=z8iEogscUI8>

Politechnika Łódzka  
Instytut Elektroniki

## Termografia

- niska jakość obrazu
- obrazowanie komplementarne w stosunku do innych metod
- badanie nieinwazyjne
- niski koszt, mobilność

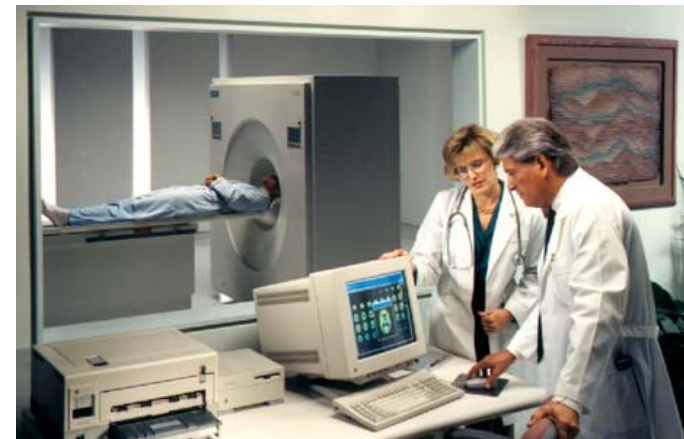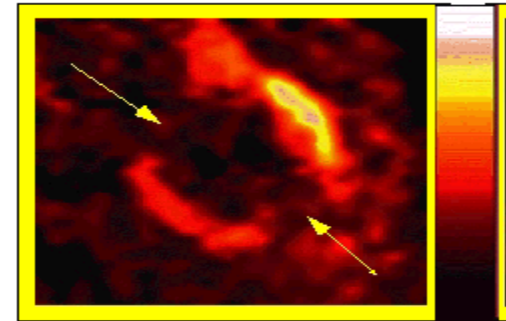






## Urządzenia medycyny nuklearnej

- różne techniki (PET, SPECT, scyntygrafia),
- ocena zmian zachodzących na poziomie molekularnym,
- badanie łączone z CT,
- czas badania zależny od czasu połowicznego rozpadu izotopu,
- badanie inwazyjne,
- wysoki koszt urządzeń i badania





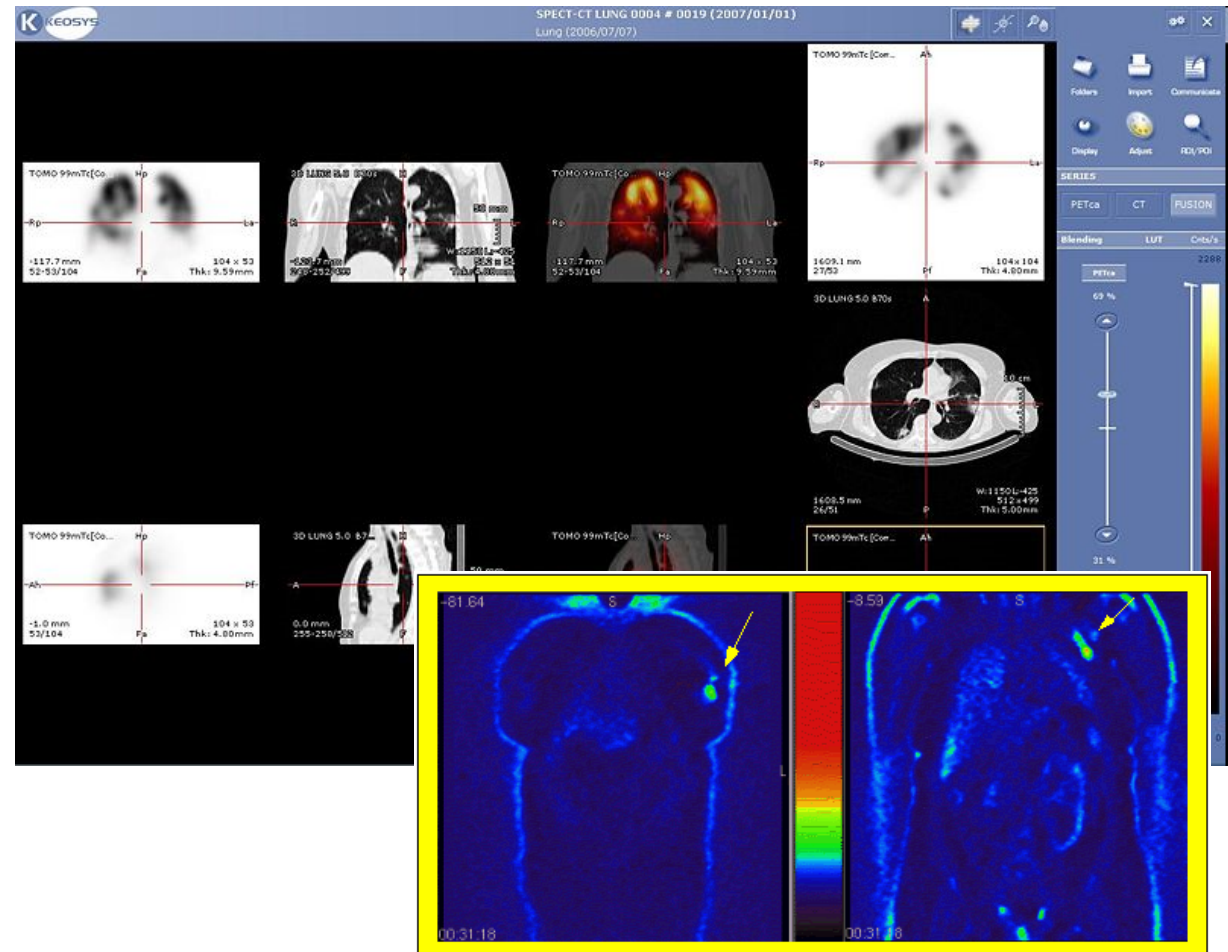
## Urządzenia medycyny nuklearnej

### zastosowania:

onkologia,  
neurologia

### diagnoza:

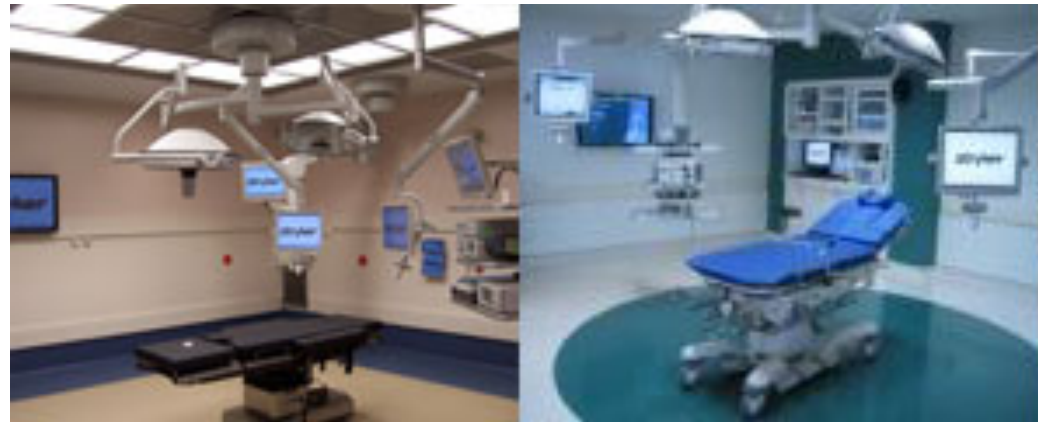choroby  
Huntingtona,  
Alzheimera,  
Parkinsona,  
wykrywanie  
wczesnych stadiów  
chorób  
nowotworowych





## Endoskopia

- obrazowanie optyczne,
- możliwość interwencji chirurgicznej (laparoscopia),
- kapsuły endoskopowe,
- potrzebna analiza obrazu,
- badanie inwazyjne,
- wysoki koszt sprzętu i badania



## Endoskopia

### Zastosowania:

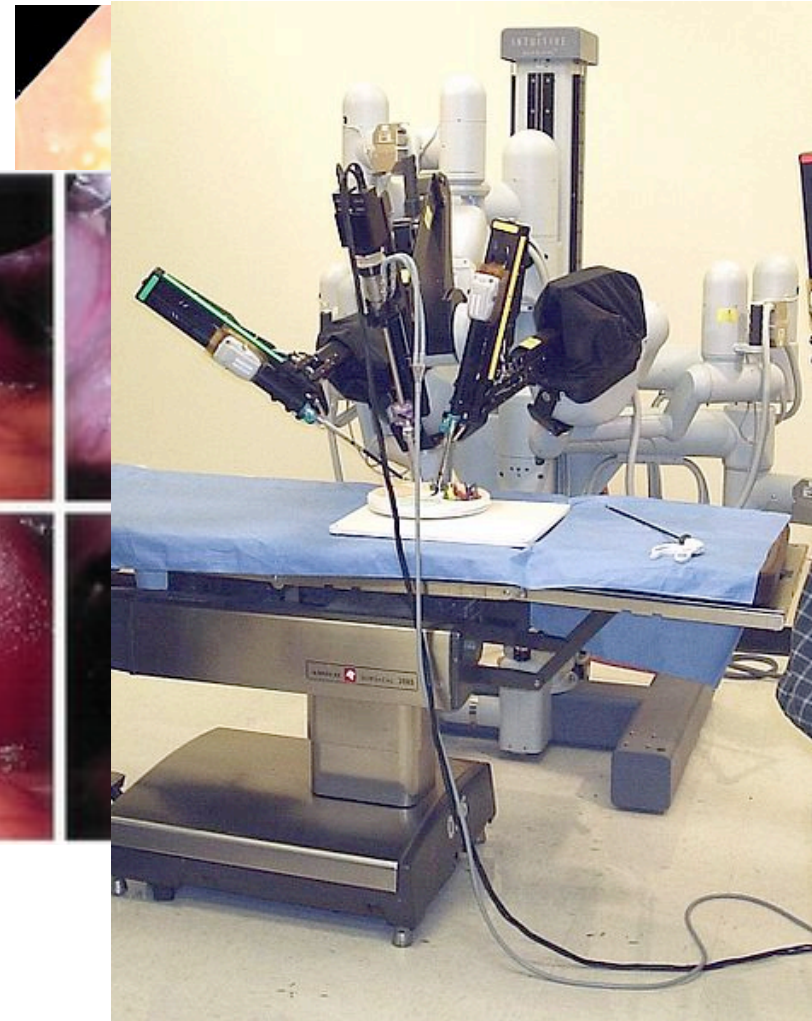
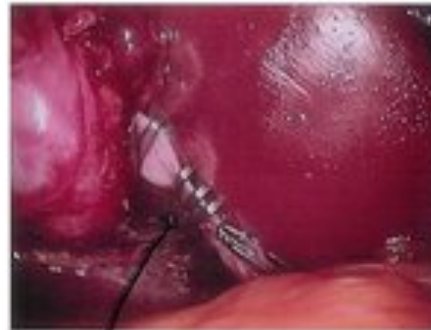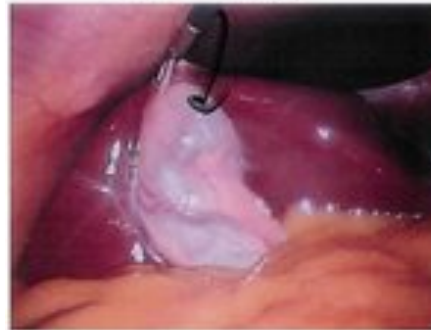przewód pokarmowy  
(żołądek, jelita)

układ oddechowy

pęcherz

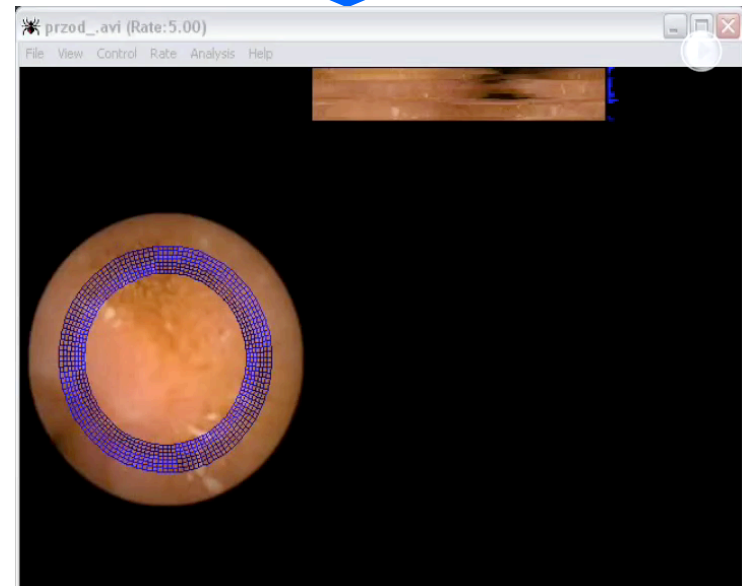
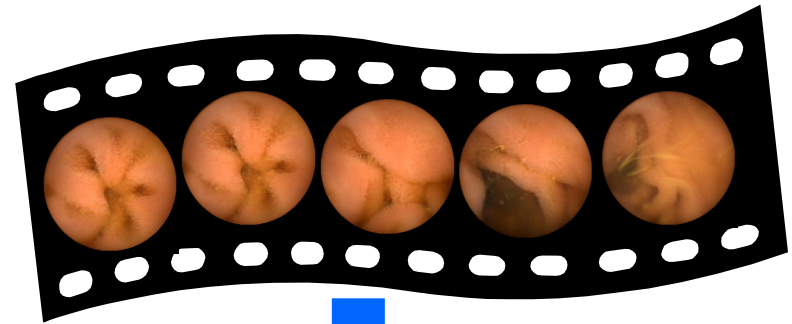
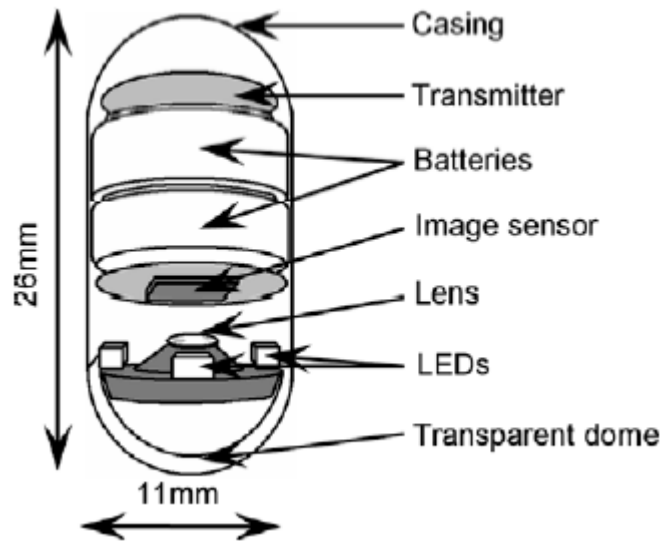
### Laparoskopia:

usuwanie kamieni  
żółciowych, polipów,  
operacje stawów...





# Kapsuła endoskopowa

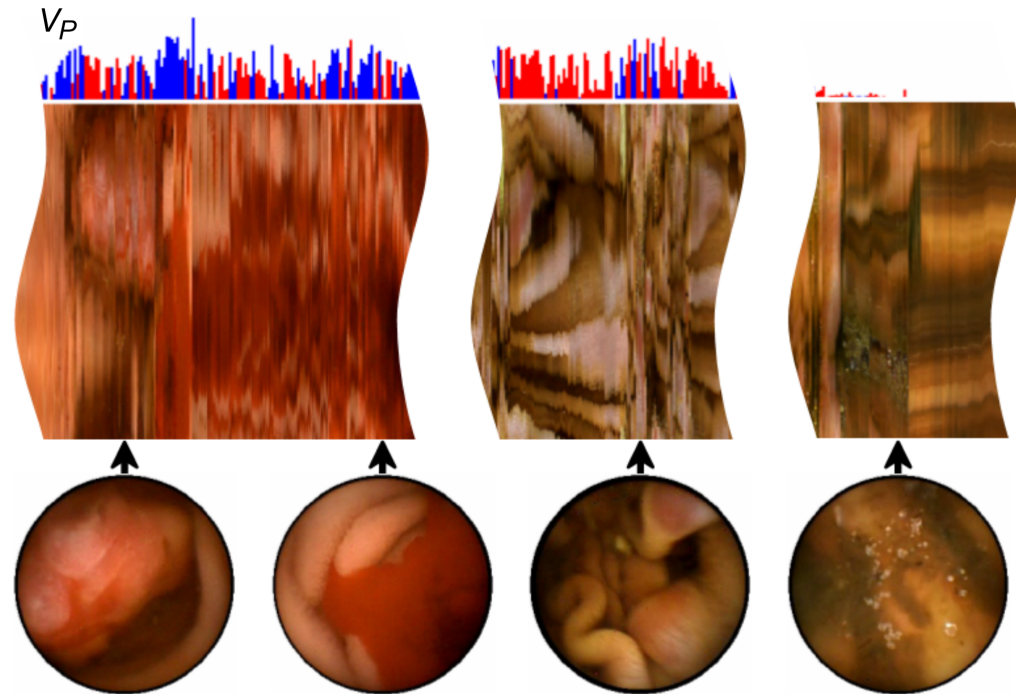


prof. Piotr Szczypiński, IE

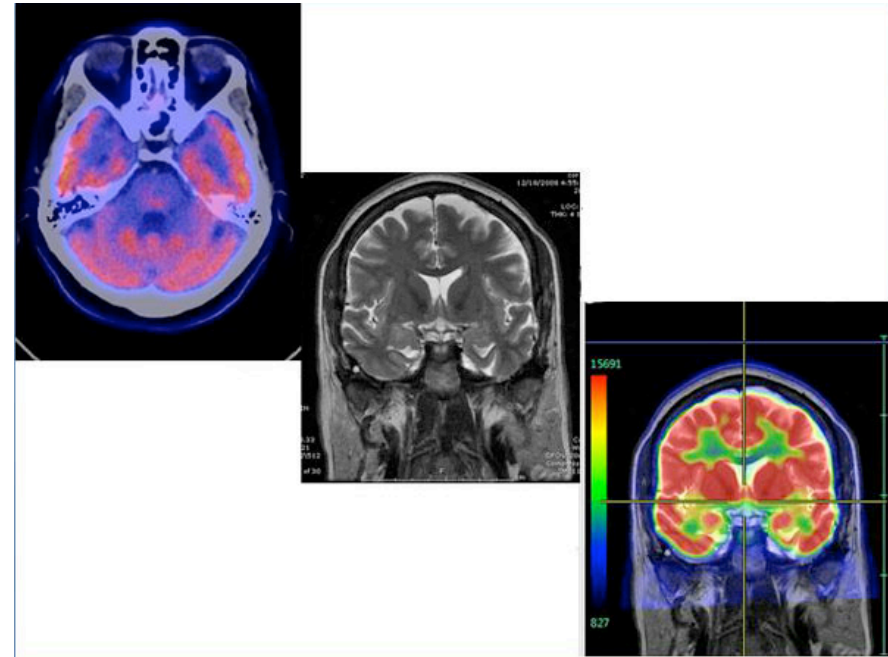
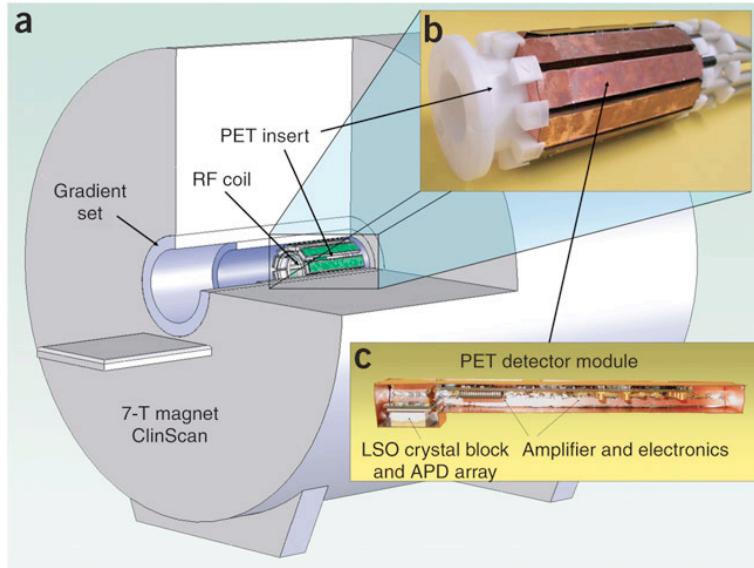
## Analiza obrazów z kapsuły endoskopowej

### Przykładowe patologie:

- wrzody (choroba Crohna)
- obszar krwawienia
- obszar zatrzymania się kapsuły



## Fuzja obrazów: PET + MRI



Urządzenia łączące obrazowanie pozytonową tomografią emisyjną (PET) oraz rezonansem magnetycznym (MRI); badania wykonywane jednocześnie, obrazy dopasowywane bezpośrednio w urządzeniu

[http://www.youtube.com/watch?feature=player\\_embedded&v=K2hAcri-ZIE](http://www.youtube.com/watch?feature=player_embedded&v=K2hAcri-ZIE)

<https://www.youtube.com/watch?v=r3TiTfMNLw8>